31 Congrès annuel international de la SACOT

24,25 et 26 janvier 2025

Nation invitée

ALLEMAGNE

Quand L'entorse De La Cheville Cache Une Luxation Des Tendons Fibulaires Chez Un Footballeur

Dr. Menasri Nadia

EHS Salim Zmirli
Pr Harrar Réda

INTRODUCTION

- C'est passage en avant de la malléole latérale des tendons fibulaires par lésion du rétinaculum).
- Rare ,(<1 % des traumatisms de la cheville),
- Surtout chez les sportifs.
- 1ere description 1803(MONTEGIA)
- Trop souvent méconnue.

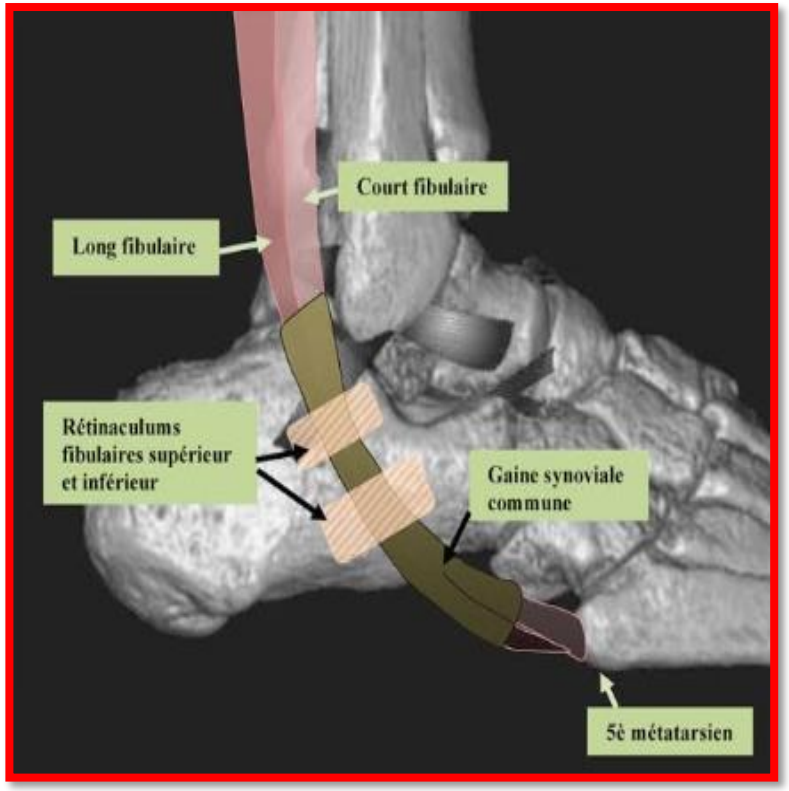

OBJECTIF : Décrire un cas clinique pour souligner les difficultés diagnostiques et les aspects thérapeutiques.

PHYSIOPATHOLOGIE

- fléxion dorsale +éversion.
- Contraction des muscules fibulaires.
- Cicatrisation spontanée illusoire.

- Age entre 20-25 ans homme sportif
- Changement de direction brusque:
  Football.
  Basketball.
  Gymnastique.

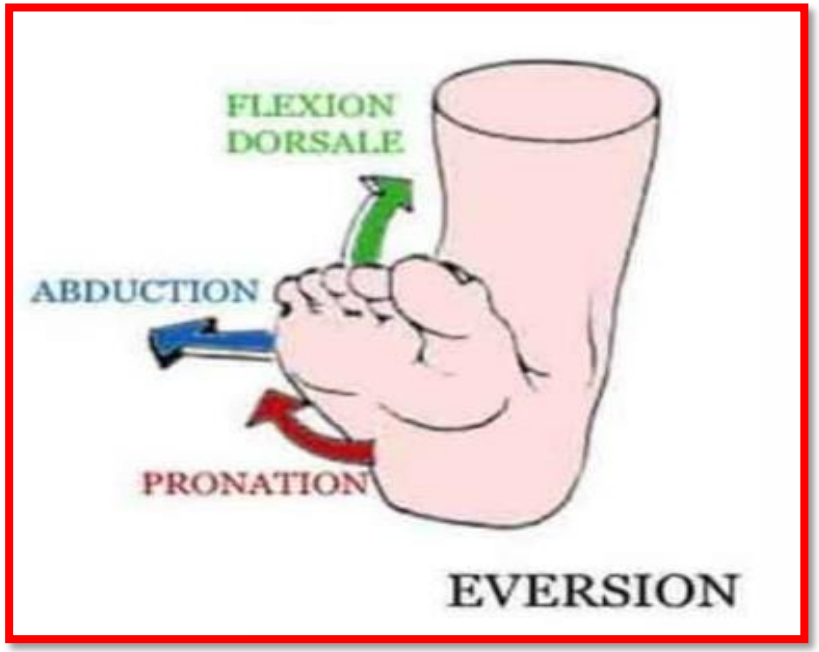

ANATOM-PATHOLOGIE

Classification D'eckert et ODEN

Classification d'Eckert et Oden

- Type 1
  - Désinsertion du périoste
- Type 2
  - Rupture du rétinaculum en avant
- Type 3
  - Rupture du rétinaculum avec un fragment osseux
- Type 4
  - Rétinaculum entièrement détruit

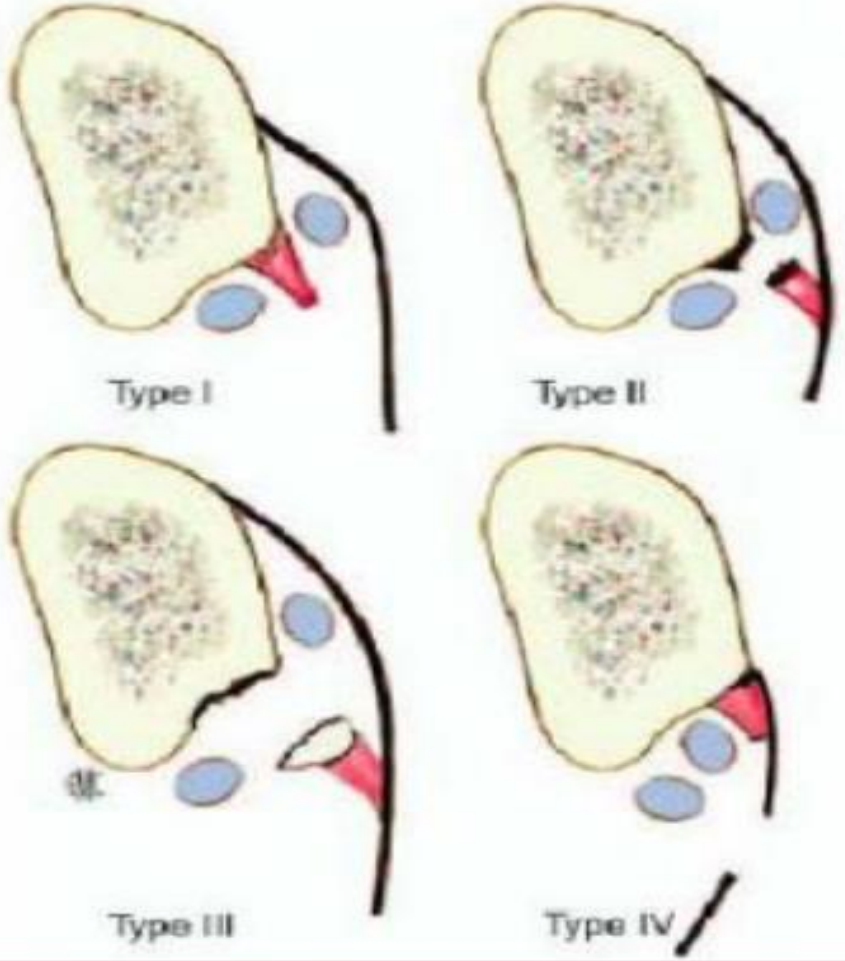

LUXATION FRAICHE

- **Entorse grave latérale de la cheville(sous diagnostiquée)**
- **As de laxité ligamentaire clinique**
- **Pas de signe a la Rx standard(sauf type 3)**

LUXATION CHRONIQUE

CLINIQUE ÉVIDENTE :

1. Luxation spontanée (Snapping Sensation manœuvre de SOBEL
2. Douleurs rétromalleolaires
3. Sensation de resault

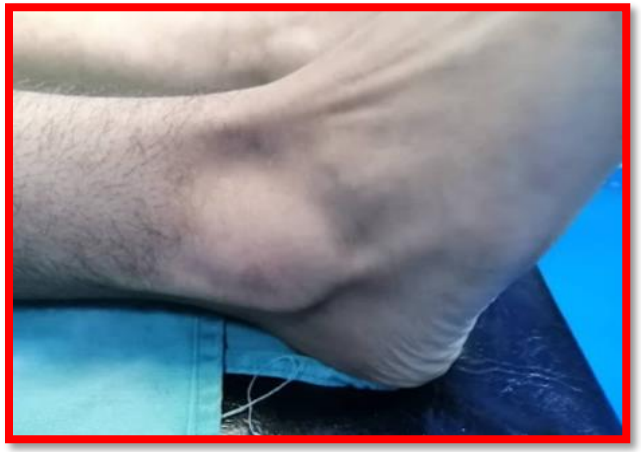

LUXATION SPONTANÉE

SOBEL:EVERSION CONTRARIEÉ CONTRE RÉSISTANCE

EXAMEN PARACLINIQUE

- Radiographie: intérêt dans le type 3 (écaille osseuse)
- Echographie dynamique: opérateur dépendant+++
- IRM

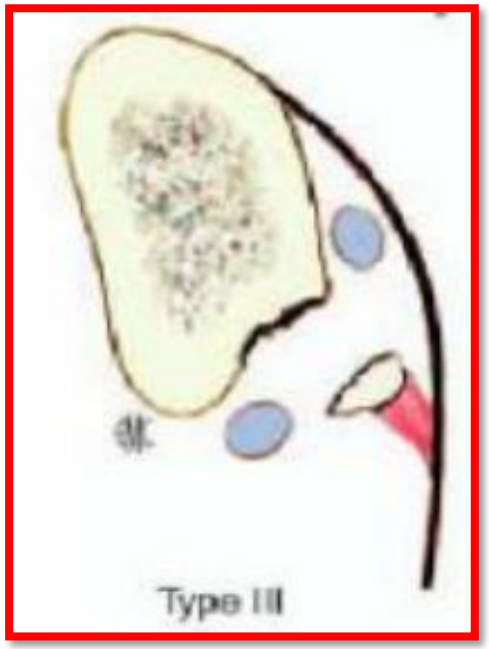

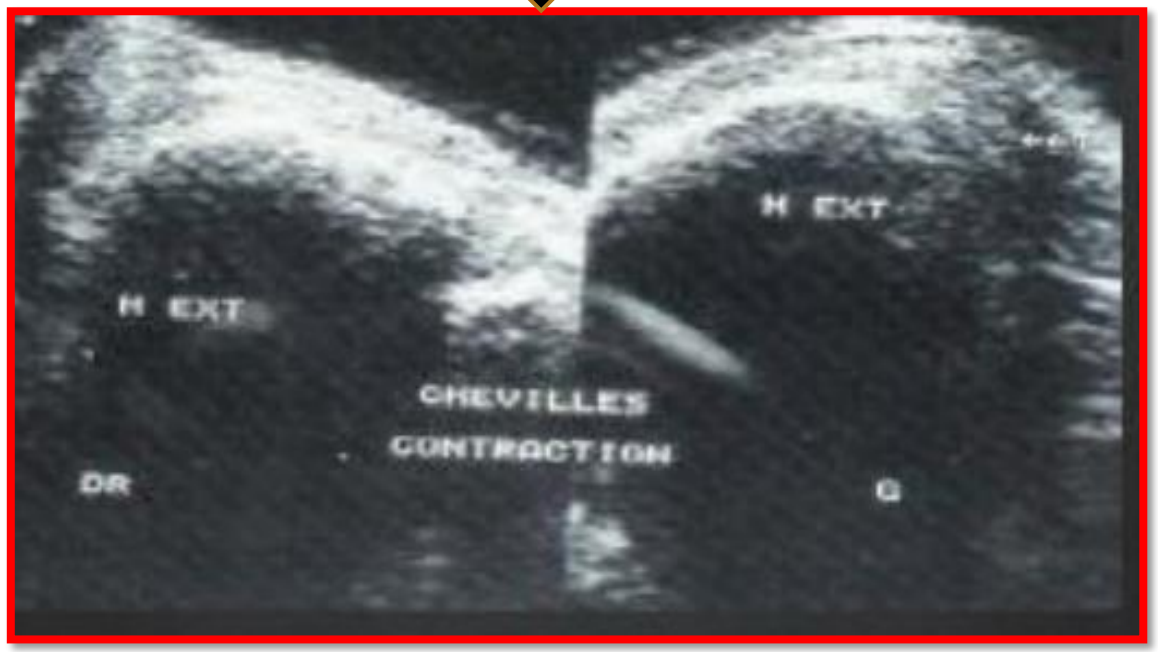

TRAITEMENT

1. ORTHOPÉDIQUE : Réservé sujets non sportif ou âge avancé

- Botte plâtré 4-6 semaines....luxations aigue

  50-100% D'echec(récidive de luxation) selon les séries

2. CHIRURGICAL:

- D'éfficacité constante
- Techniques nombreuses

BUT: Réduire et stabilisé les tendons fibulaires par une technique adapté

TRAITEMENT:

TECHNIQUES DE PREMIÈRE INTENTION:

1. Réinsertion anatomique du rétinaculum par des points trans-osseux opération de **Singapour**.

2. Plastie de renforcement par lambeau fibro-periosté selon **Lannelongue**

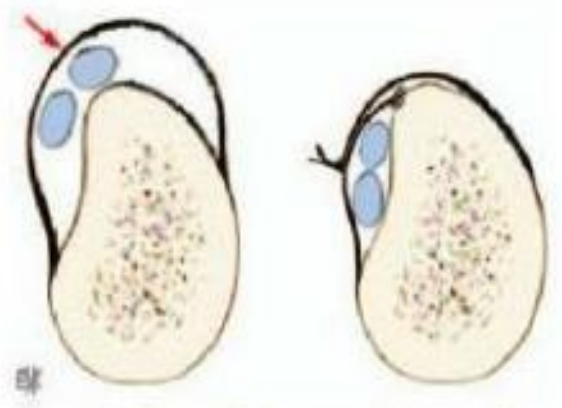

Principes de la réinsertion du rétinaculum

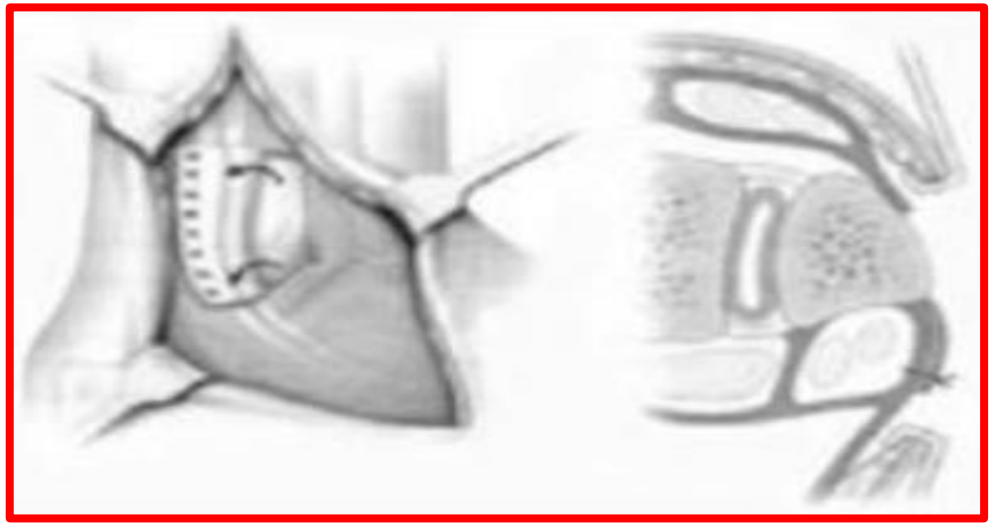

TRAITEMENT
AUTRES TECHNIQUES

1. LES TÉNOPLASTIES: reconstruction du réticulum par
   a) tendon d'Achille (Jones)
   b) court fibulaire(Stein)
2. LES GESTES OSSEUX

techniques invasives (augmentation de la profondeur de la gouttière rétro fibulaire
-osteotomie de fibula (watson-Jones /Vries)

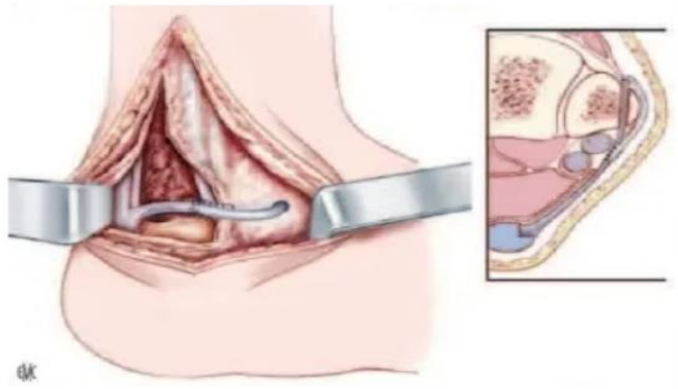

Figure 10. Technique de Jones.

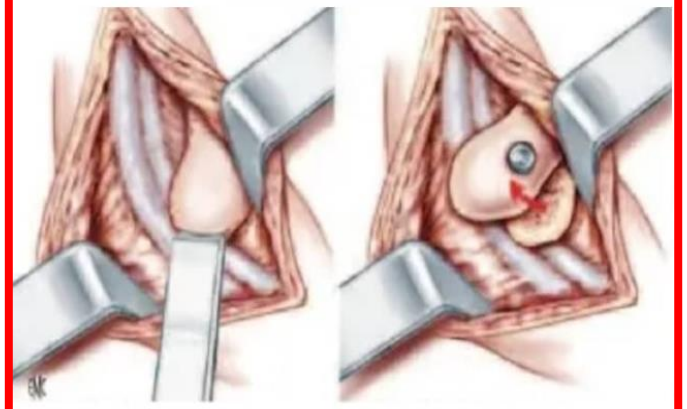

Figure 12. Technique de Watson-Jones.

Figure 11. Technique de De Vries.

MATÉRIEL ET MÉTHODES

Patient et observation

- Homme, 22 ans, Sportif.
- Traumatisme initial diagnostiqué comme entorse de la cheville droite.
- Symptômes : 6mois apres
- Douleurs rétro-malléolaires persistantes.
- Ressaut lors des mouvements (flexion plantaire/dorsale).
- Gêne quotidienne, Impossibilité d'activité sportive.

DIAGNOSTIC CLINIQUE

- Luxation des fibulaires visible en actif et passif (flexion dorsale + éversion).
- Absence d'arrachement osseux à la radiologie
- Echographie dynamique +

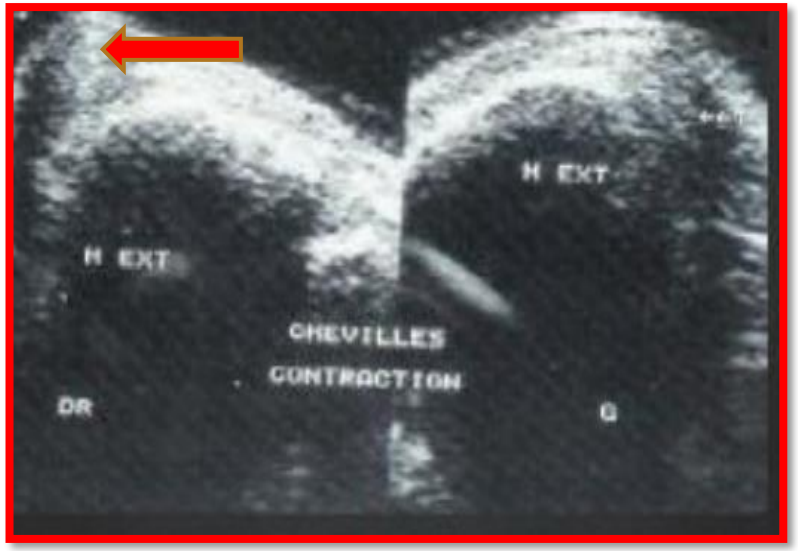

TRAITEMENT

- Abord malléolaire latéral 6cm.
- Boche de décollement de rétinaculum.

TRAITEMENT

- Ouverture de la poche.
- Tendons fibulaires =Intacts.

TRAITEMENT

- Reconstitution de la gaine des fibulaires avec lambeau fibro-périosté.
- Fixation par tunnels osseux (mèche 1,8).
- Pas de dysplasie de la gouttiére malléolaire

TRAITEMENT

RÉSULTATS

- Post-opératoire :
- botte plâtrée (45 jours).
- Appui autorisé J+1

..

RÉÉDUCATION :

- après retrait de l'immobilisation(J+45).
- Récupération progressive des fonctions +sport .

DISCUSSION

- **Pathologie rare=séries peu nombreuses**
- **Diagnostic souvent posé au stade chronique.**
- **Le traitement n'est que chirurgical**

***Complications possibles :**
- nerf saphene externe
-Récidives (détente de la plastie ou lâchage de sutures).
- Ruptures secondaires.

APPAREIL LOCOMOTEUR | Table des matières | EMC Démo

Luxations des tendons fibulaires - 03/12/08

[14-098-A-10] - Doi : 10.1016/S0246-0521(08)44794-0

A. Meyer : Interne des hôpitaux de Paris, F. Khiami * : Praticien hospitalier, É. Rolland : Praticien hospitalier

Service de chirurgie orthopédique et traumatologie du sport du professeur Catonné, Hôpital de la Pitié-Salpêtrière, 47-83, boulevard de l'Hôpital, 75013 Paris, France

*Auteur correspondant.

© Masson, Paris 2004

J. Traumatol. Sport 2004, *21*, 113-115

Cas clinique

Luxation du tendon long fibulaire au-dessus du tubercule calcanéen

Cas clinique et revue de la littérature

0363-5465/80/0806-0432$02.00/0
THE AMERICAN JOURNAL OF SPORTS MEDICINE, Vol. 8, No. 6
© 1980 American Orthopaedic Society for Sports Medicine

Treatment of acute and chronic luxations of the peroneal tendons

JON G. McLENNAN,* M.D., *Bishop, California*

From the Department of Orthopaedic Surgery and Sports Medicine, Northern Inyo Hospital, Bishop, California 93514

CONCLUSION

- ✓ évoquer la luxation des tendons fibulaires=chez le spotif.
- ✓ Le diagnostic :clinique confirmé par l'échographie dynamique.
- ✓ Le traitement est exclusivement chirurgical

- ✓ Technique de première intention+++Excéllent résultat
- ✓ Techniques de sauvetage en cas de récidive.