31 Congrès annuel international de la SACOT

24,25 et 26 janvier 2025

Nation invitée

ALLEMAGNE

Ostéotomie métatarsienne type SCARF autostable, astuces et artifices d'une technique innovante.

A. RACHEK/ T.S. LAZRI/ S. MEDJANI

CHU de Tizi-Ouzou

Faculté de Médecine de Tizi-Ouzou

Introduction

Ostéotomie SCARF

- Une intervention aux principes biomécaniques
- Très pratiquées
- Grand potentiel de correction
- Grande stabilité primaire → **« autostable »**

Mais nécessite **apprentissage et compagnonnage.**

Historique

- Le dessein du SCARF

Charpenterie / construction navale



- Allongement de poutre en bois sans fixation et avec stabilité



Historique

- 1ère description: BURUTARAN (1976)
- Popularisation : GUDAS et ZYGMUNT (1982)
- Nom SCARF (1984)/ 1ers résultats (1990): LOWELL SCOT WEIL
- Promotion en France (1990): L.S. BAROUK
- Codification des déplacements:

  P. BAROUK; E. TOULLEC;

  B. VALTIN; M. MAESTRO.

Historique

287 Ostéotomie de type scarf pour hallux valgus : l'ostéosynthèse est-elle indispensable ? - 19/06/08
Doi : 10.1016/S0035-1040(07)79627-7
Jean-François Gonzalez [1], Alexandre Rochwerger, Eric Demortière, David Louzan, Victor Rosca-Sabim, Djaffar Ould-Ali, Georges Curvale
1 Jean-François Gonzalez, Service de chirurgie orthopétique et traumatologie, Hôpital d'Instruction des Armées Laveran, 50, boulevard Alphonse-Laveran, 13013 Marseille

Méd. Chir. Pied (2015) 31:73-81
DOI 10.1007/s10243-015-0418-y
ARTICLE ORIGINAL / ORIGINAL ARTICLE

L'ostéotomie Scarf sans ostéosynthèse dans le traitement de l'hallux valgus
Scarf Osteotomy without Osteosynthesis in Hallux Valgus Treatment
A. Ouaggag · W. Boughzala · M. Zeghdoud · O. Kada

SCARF autostable

- Utilisation d'une ostéosuture

- MAESTRO

Notre SCARF autostable :

- Pas d'ostéosuture
- Pas de restriction post-opératoires.

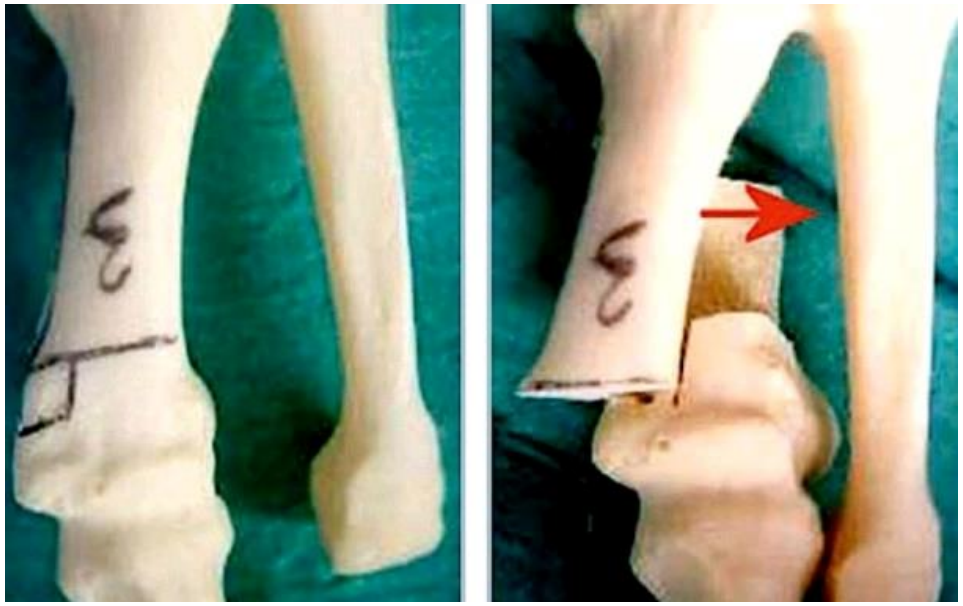

Procédure chirurgicale

❑Installation – Anesthésie

❑1er temps : Libération métatarso-sésamoïdienne latérale

Voie dorso-latérale

Progressive,

Séquentielle.

Contrôles peropératoires

❑2ème temps : Ostéotomie de M1

Voie d'abord médiale

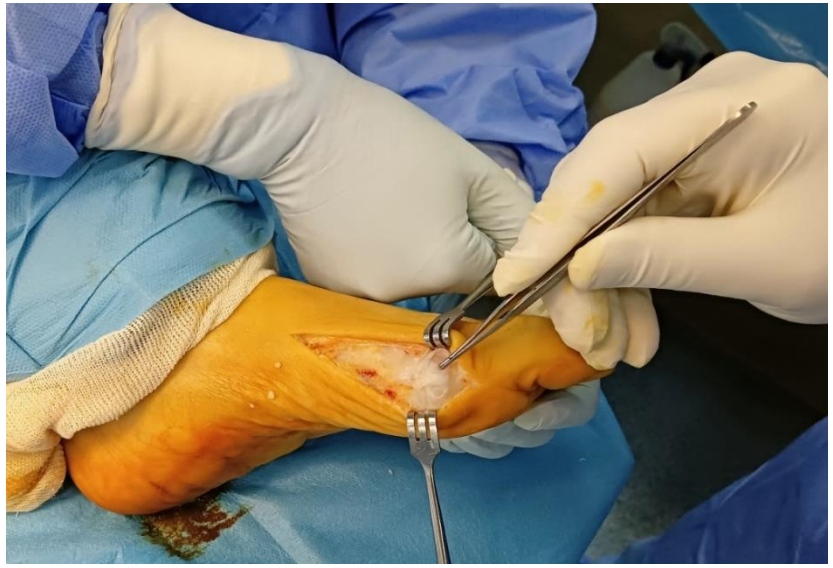

Arthrotomie
+
Bursectomie

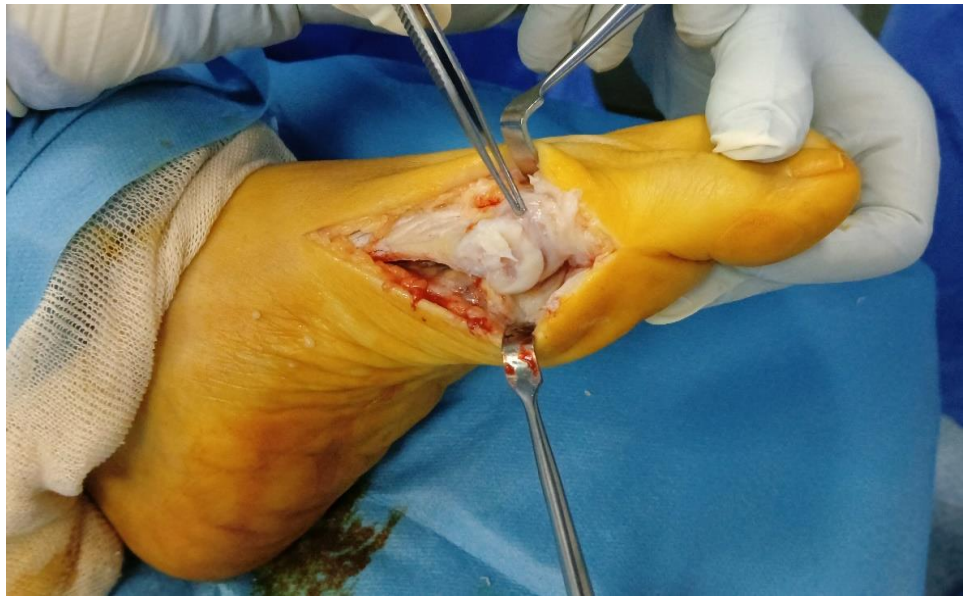

Exostosectomie

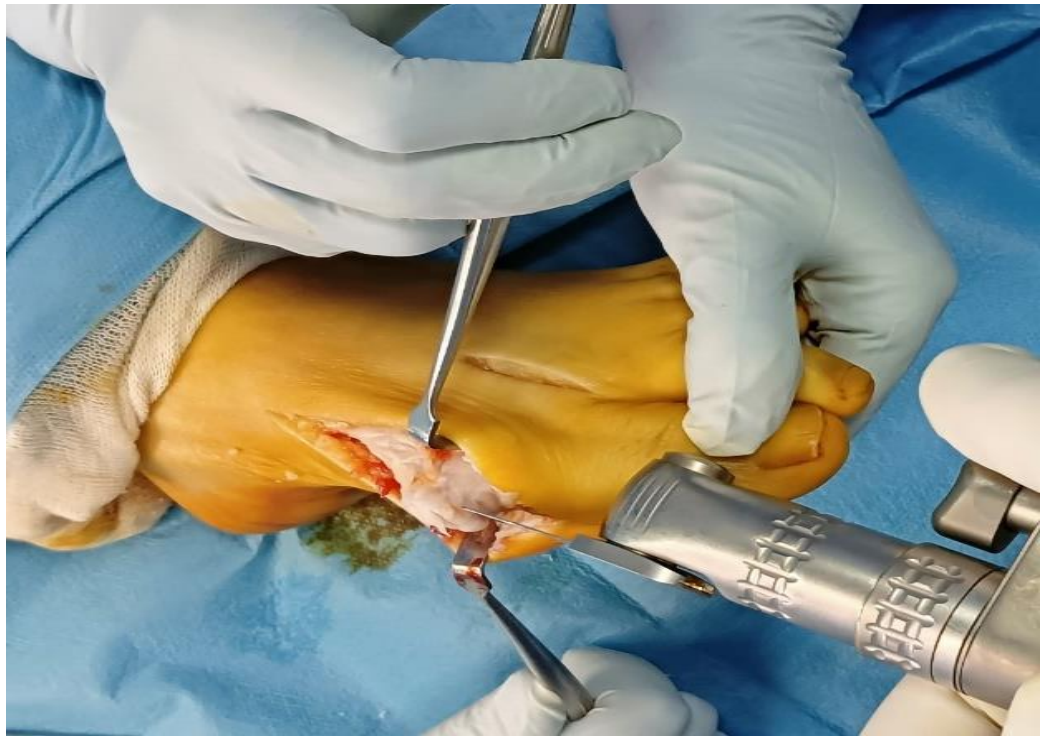

Réalisation des traits d'ostéotomie

- 02 précautions

1. Orientation selon la correction
2. Orientation donnée dès l'amorce du trait

Trait longitudinal

2-3mm de la corticale dorsale

5 mm du cartilage céphalique distal

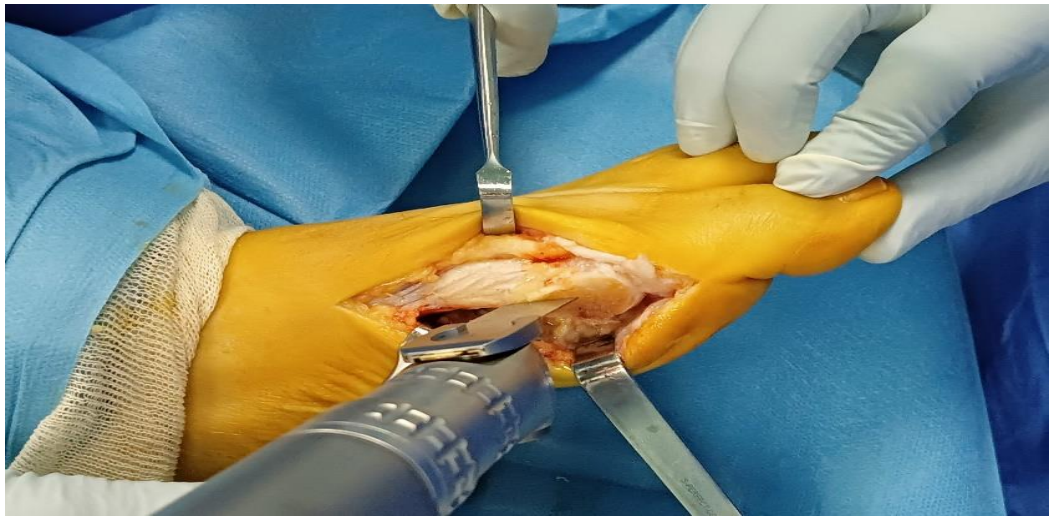

2-3mm de la corticale plantaire

5 mm en avant de la partie postérieure du décollement plantaire

Traits transversaux : proximal puis distal
30° / au trait longitudinal et 45° vers le haut

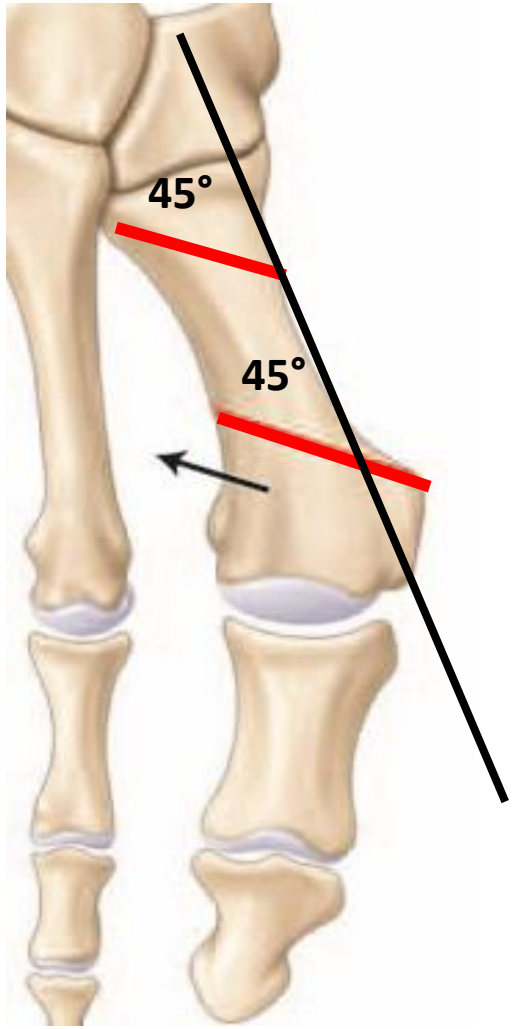

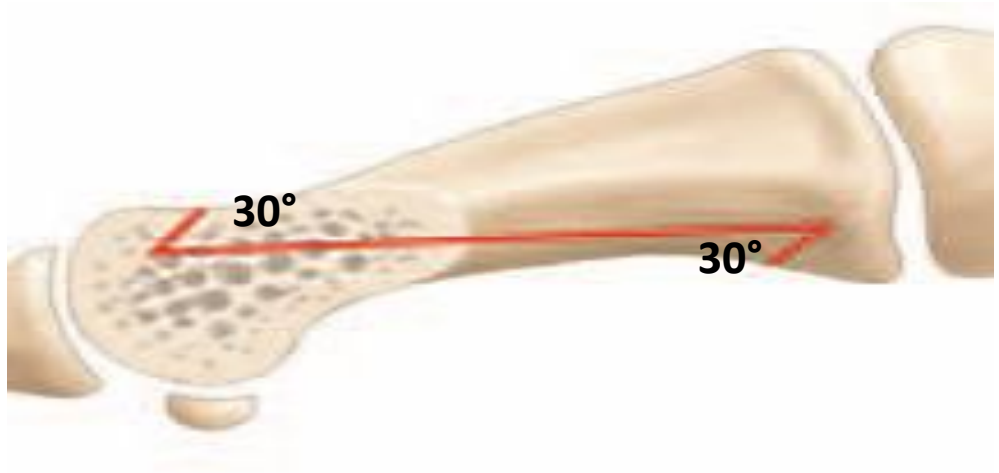

Déplacements et corrections

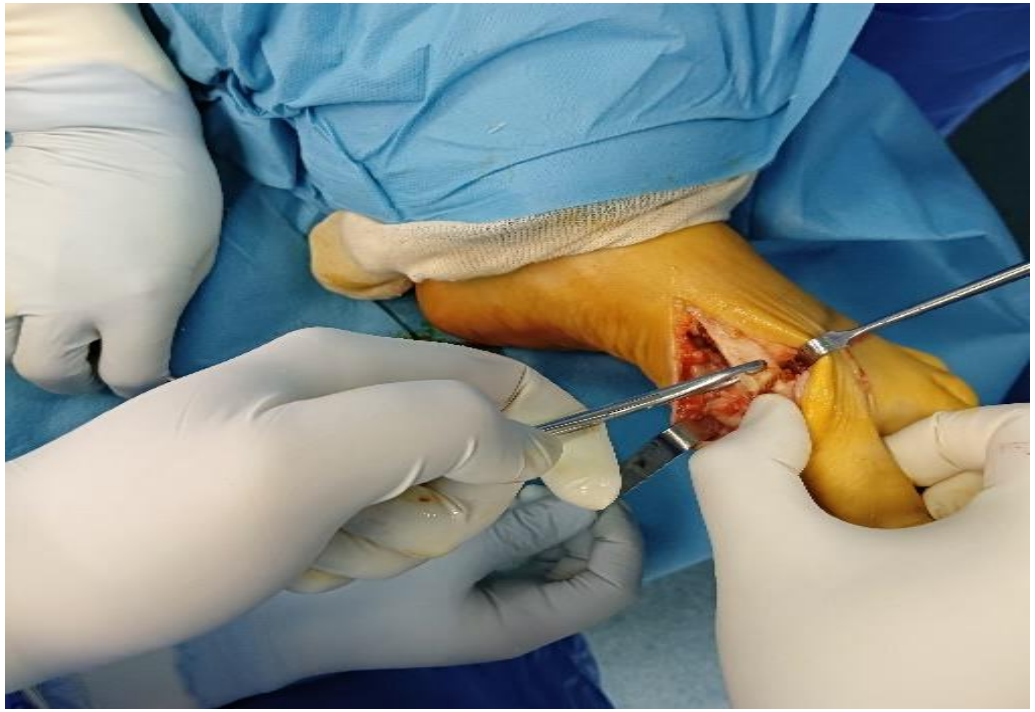

Ensuite: réduction

Réglage des déplacements

Test de stimulation de charge

Ces déplacements sont

2 points d'encastrement des deux fragments en proximal et en distal

Dans le plan transversal

- **Translation latérale**
- **Rotation latérale de la surface articulaire distale de M1**
- **Rotation médiale de la surface articulaire distale de M1 +++**

Les 2 points d'encastrement des deux fragments en proximal et en distal

Dans un plan frontal

- Abaissement
- Elévation
- Supination
- Pronation

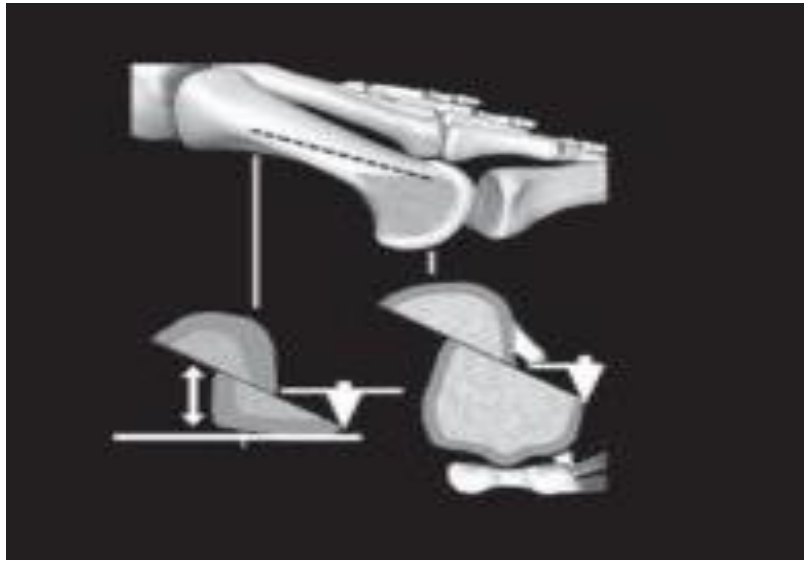

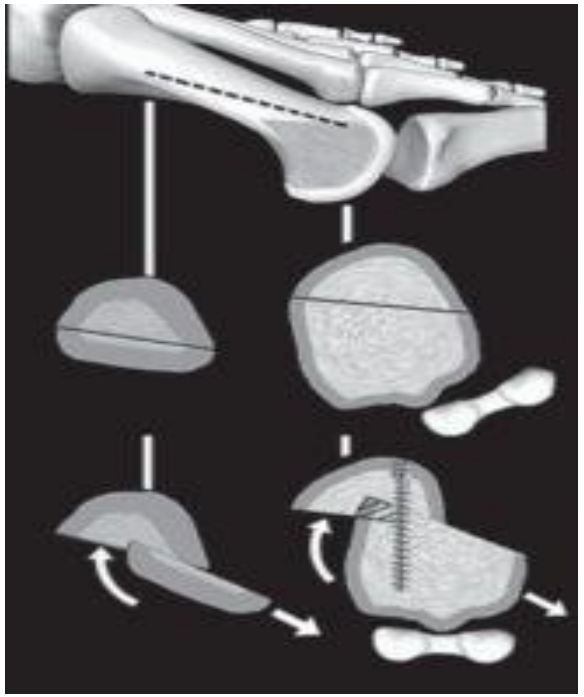

Dans un plan sagittal

Allongement

Accourcissement

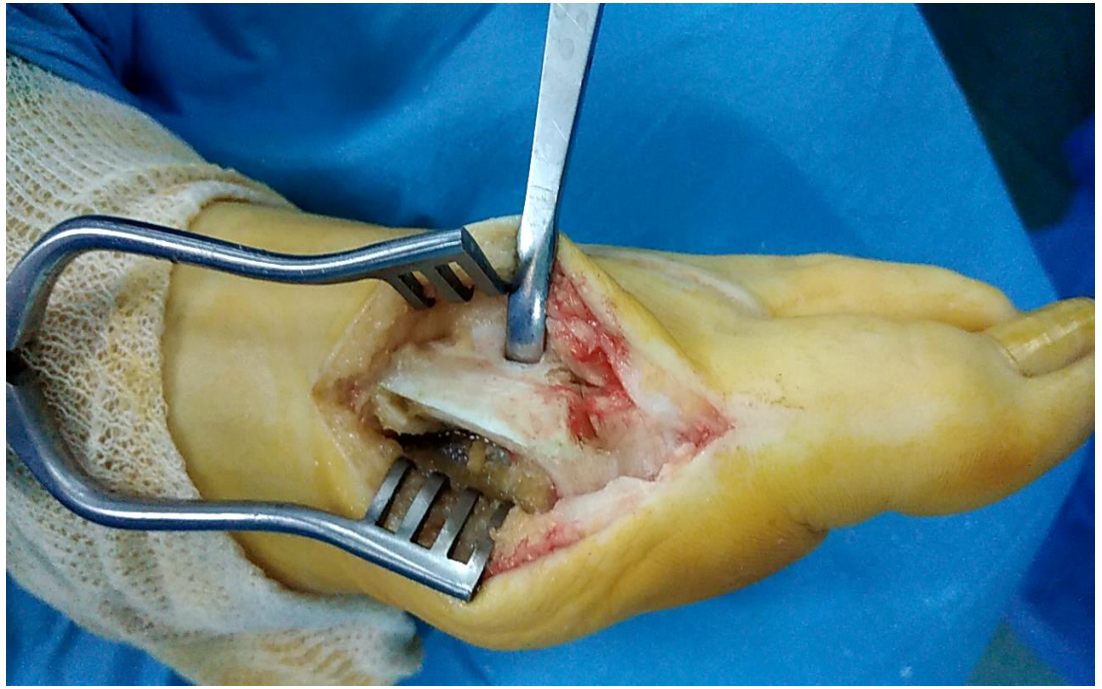

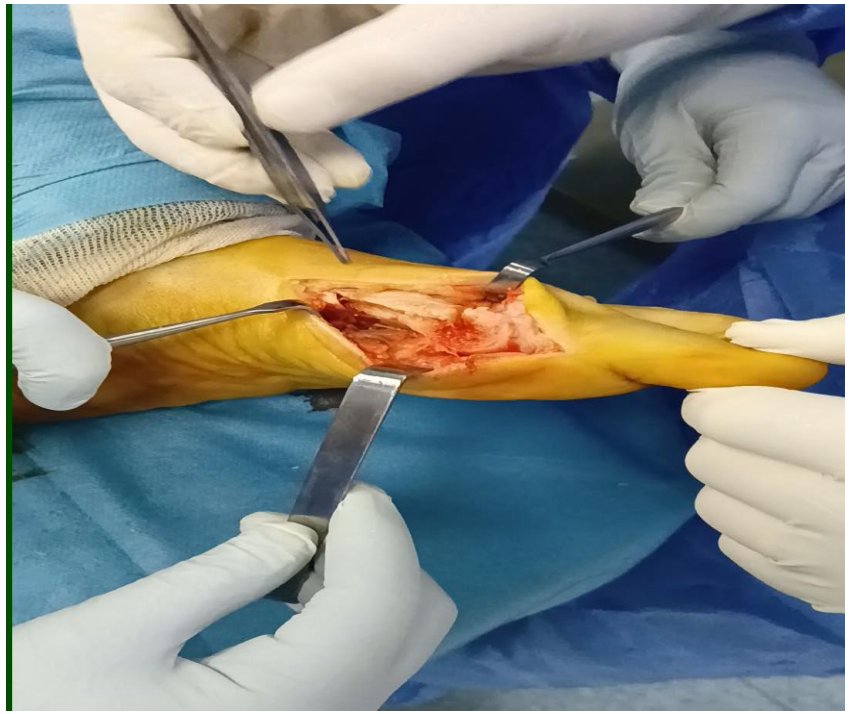

SCARF autostable

❑3ème temps : Fermeture articulaire et cutanée

Remise en tension médiale

Suture cutanée

❑ Les suites opératoires

Reprise précoce de la fonction et de l'appui plantigrade



Conclusion

- Le SCARF est une technique qui a beaucoup de succès et de nombreux adeptes.

- Le SCARF autostable est possible:
  - **Abord chirurgical moins invasif**
  - **Dessin particulier du trait d'ostéotomie**
  - **Translation latérrale > en proximal**
  - **Fermeture capsulaire en continuité avec le manchon capsulopériosté du M1**

- C'est une technique reproductible et sure.
- Pas de déformation limite pour le pratiquer ni de précautions post-opératoires.
- Sa réussite nécessite de l'exercice et du compagnonnage.

Merci pour votre attention