31 Congrès annuel international de la SACOT

24,25 et 26 janvier 2025

Nation invitée

ALLEMAGNE

FRACTURE DES PLATEAUX TIBIAUX A PROPOS DE 40 CAS

Dr : Menasri .Nadia

Ehs Salim Zmirli
Pr Harrar Reda

INTRODUCTION

- Fractures articulaires de l'extrémité proximale du tibia.
- Homme jeune: AVP/AC/Sports à risque .
- Fréquence en progression constante .
- 25% de l’ensemble des fractures Tibiales.

INTRODUCTION

POURQUOI?

- Challenge chirurgical bitubérositaire) ,complexe,fragement posterieue.
- Grave: articulation portante.

INTÉRÊT:

- Réduction anatomique.
- Restaurer l'axe biomécanique +stabilité ligamentaire.

- Leur traitement chirurgical
  - -L'abord mini-invasif .
  - - L'arthroscopie (ARIF)
- Mal traité : Conséquences fonctionnelles graves.

RAPPEL ANATOMIQUE

- 02 Tubérosités .
- Externe(convexe) et interne(concave) .
- Système porte à faux,vulnérable aux forces transmisent par les condyles fémoraux .

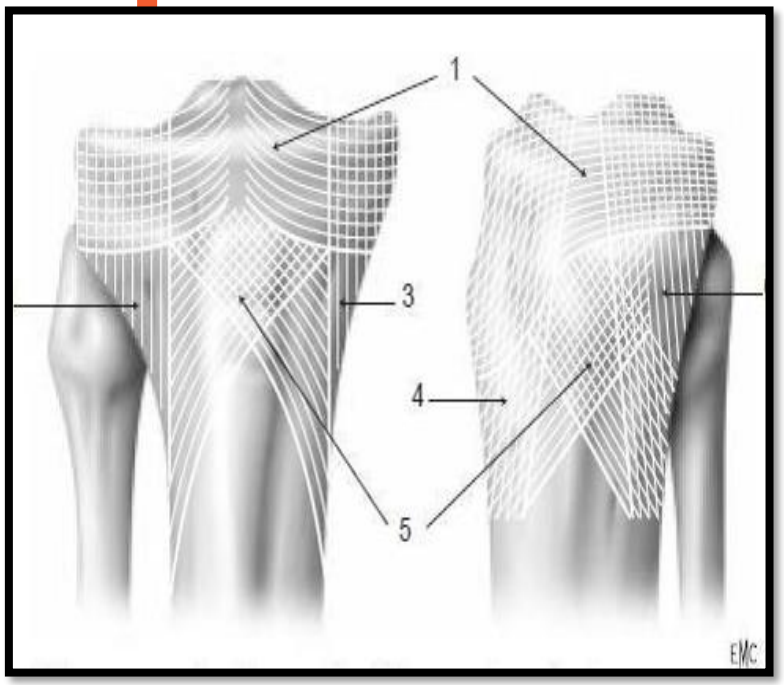

ETUDE ANATOMO-PATHOLOGIQUE

2-Classification:

1. Duparc Et Ficat 1960:

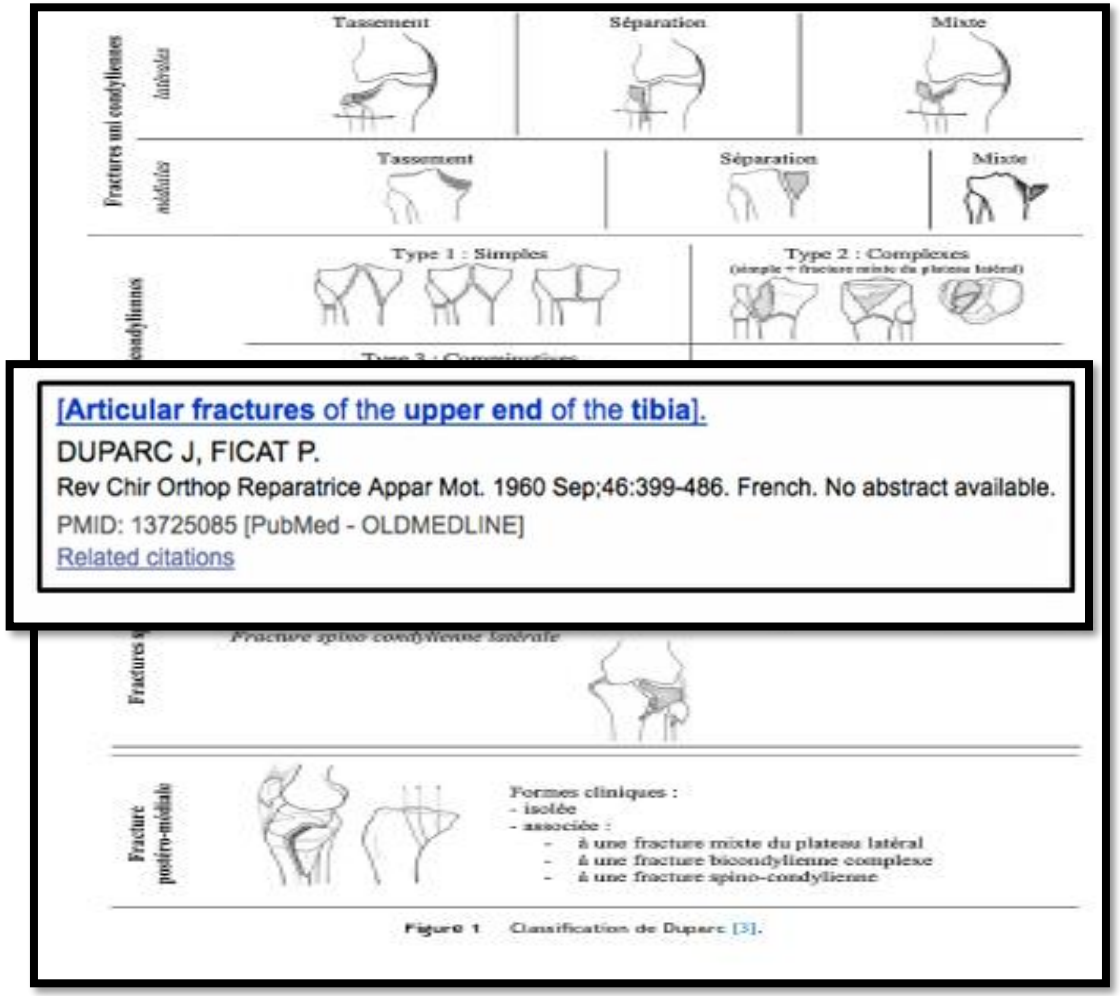

[Articular fractures of the upper end of the tibia].
DUPARC J, FICAT P.
Rev Chir Orthop Reparatrice Appar Mot. 1960 Sep;46:399-486. French. No abstract available.
PMID: 13725085 [PubMed - OLDMEDLINE]
Related citations

2. Schutzker 1979

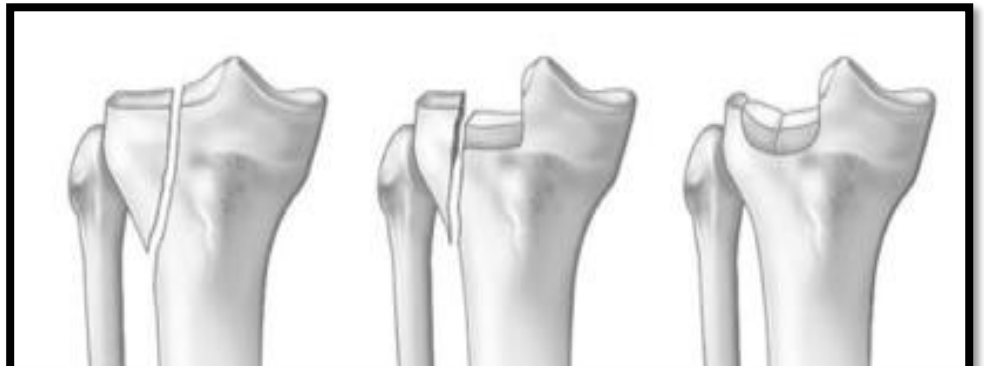

Clin Orthop Relat Res. 1979 Jan-Feb;(138):94-104.
The tibial plateau fracture. The Toronto experience 1968--1975.
Schatzker J, McBroom R, Bruce D.

Figure 2 Classification de Schatzker.

BILAN RADIOGRAPHIQUE

Eur Radiol. 2000;10(8):1227-32.

Comparison between standard radiography and spiral CT with 3D reconstruction in the evaluation, classification and management of tibial plateau fractures.

Wicky S[1], Blaser PF, Blanc CH, Leyvraz PF, Schnyder P, Meuli RA.

- TDM+3D

TRAITEMENT

L'OBJECTIF:

- Réduction anatomique
- Stabilité de la synthèse (mobilisation précoce)
- Stabilité ligamentaire
- Chirurgie qui nécessite une planification préopératoire TDM

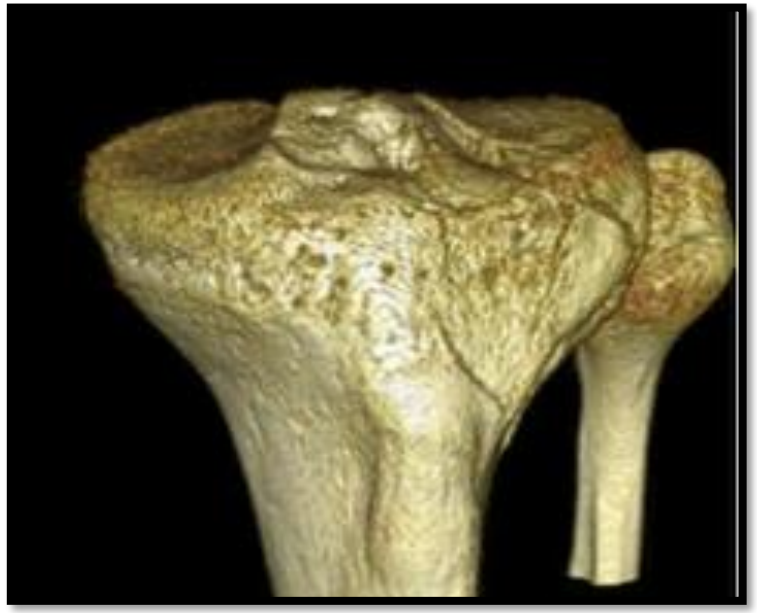

VOIE(S) D'ABORD

ABORD ANTÉRO-LATÉRAL

ABORD ANTÉRO-MÉDIALE

ABORD COMBINÉS FRACTURES COMPLEXES)

Surgical approaches for tibial plateau fractures.

Kandemir U, Maclean J.

J Knee Surg. 2014 Feb;27(1):21-9. doi: 10.1055/s-0033-1363519. Epub 2013 Dec 19. Review.

PMID: 24357044 [PubMed - indexed for MEDLINE]

VOIE(S) D'ABORD

MINI ABORD (PERCUTANÉ)

VS

ARIF(arthroscopy réduction and internal fixation)

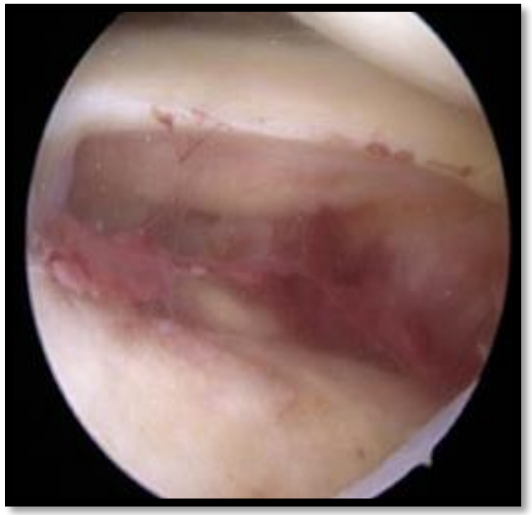

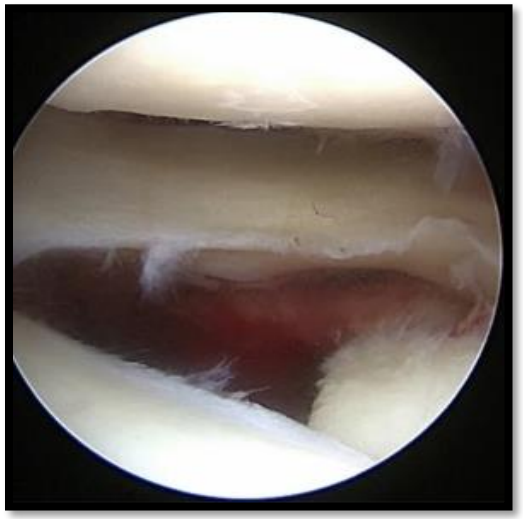

Strategies in Trauma and Limb Reconstruction
November 2012, Volume 7, Issue 3, pp 163-175.
Open Access
Date: 20 Oct 2012

Tibial plateau fractures: compared outcomes between ARIF and ORIF

C. Dall'Oca, T. Maluta, F. Lavini, M. Bondi, G. M. Micheloni, P. Bartolozzi



Arthroscopy-Assisted Surgery for Tibial Plateau Fractures.

Chen XZ, Liu CG, Chen Y, Wang LQ, Zhu QZ, Lin P.

Arthroscopy. 2014 Aug 12. pii: S0749-8063(14)00526-X. doi: 10.1016/j.arthro.2014.06.005. [Epub ahead of print]

Review.

Rééducation

- étape fondamentale et essentielle
- précoce pour éviter la raideur (dés sédation de la douleur) .
- 6 semaines appui partiel sous couverture d'une attelle en extension
- appui total(consolidation)

MATÉRIEL ET MÉTHODE

MATÉRIEL ET MÉTHODE

- résultats anatomiques et fonctionnels du traitement chirurgical des fractures du PT chez 40 patients .
- Une période de 07ans (2015-2021).

MATÉRIEL ET MÉTHODE

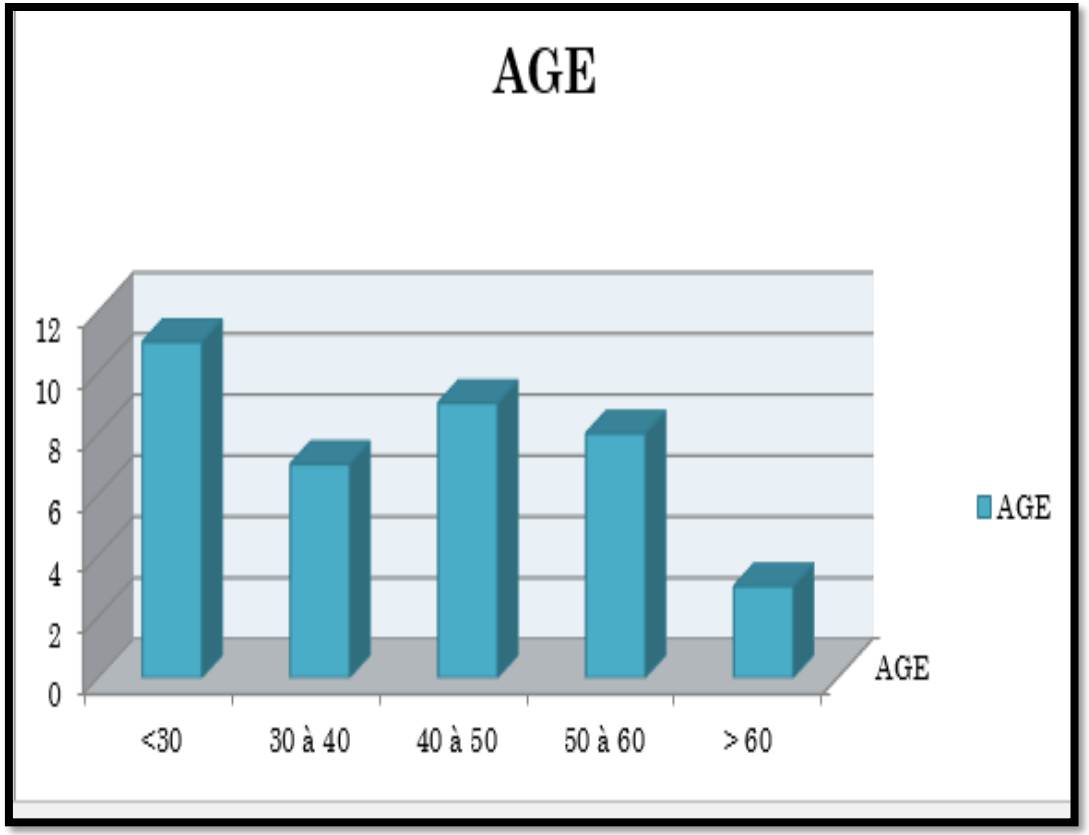

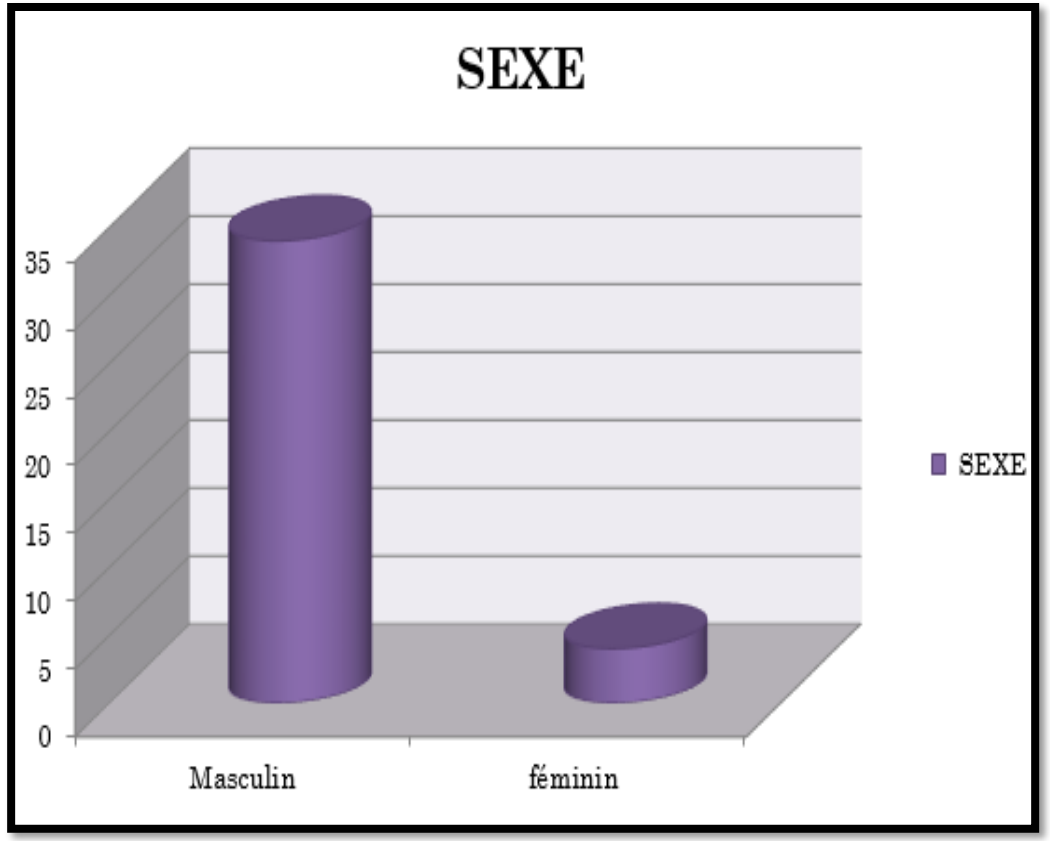

MATÉRIEL ET MÉTHODE

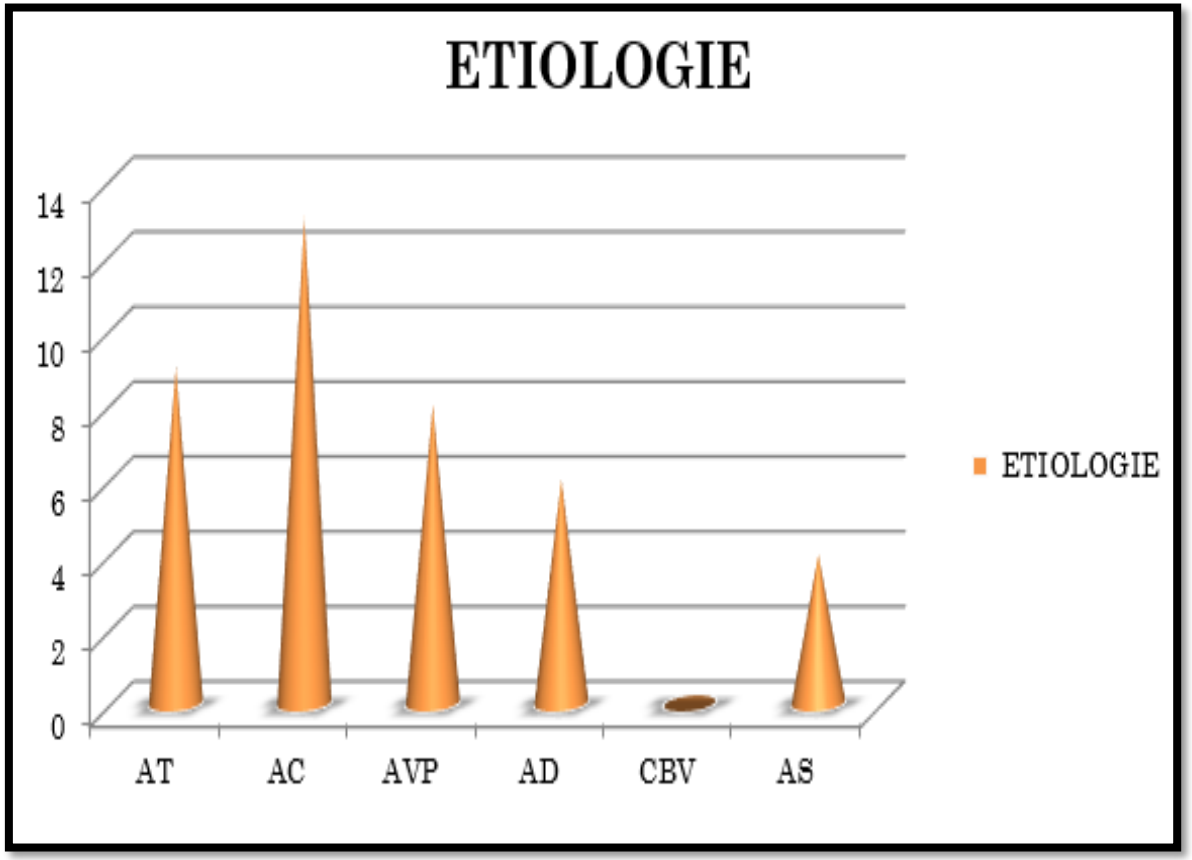

Type de l'accident	AT	AC	AVP	AD	CBV	AS	Total
Effectif	09	13	8	6	0	4	40
%	22.5	32.5	20	15	0	10	100%

MATÉRIEL ET MÉTHODE

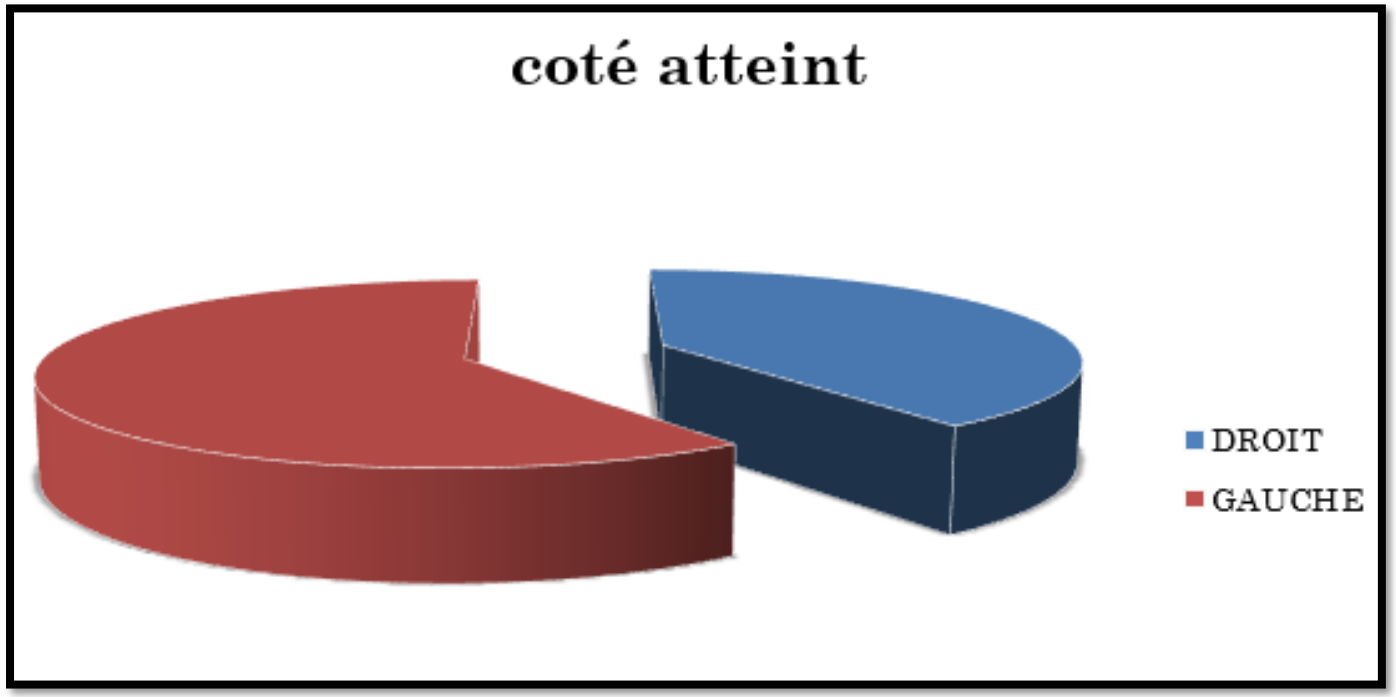

le coté atteint	Droit	gauche	Total
effectif	16	24	40
%	40	60	100

MATÉRIEL ET MÉTHODE

LES LÉSIONS	MÉNISCO LIGAMENTAIRES	OSSEUSES	CUTANÉES
Nombre	4	10	4
%	10	25	10

MATÉRIEL ET MÉTHODE

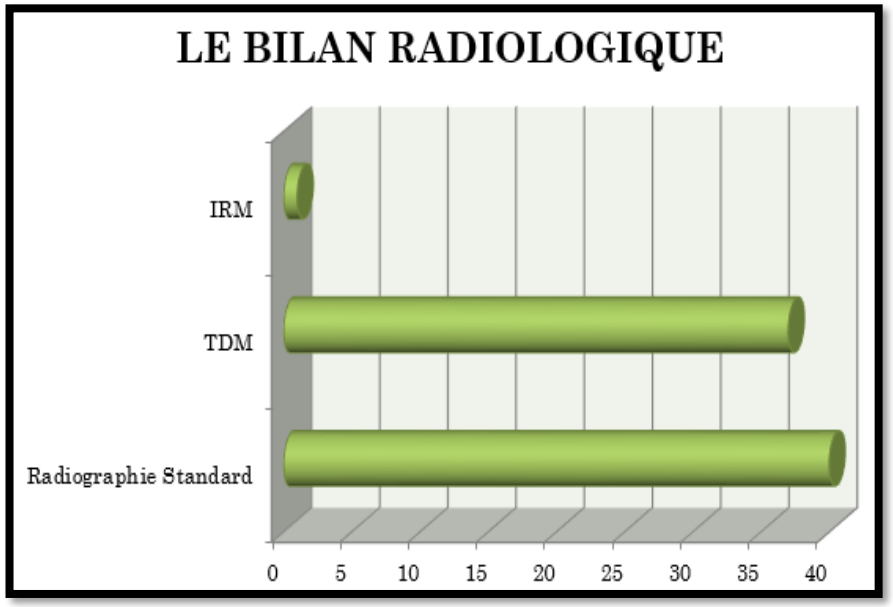

Bilan radiologique	NOMBRE	%
Radiographie standard	40	100
TDM	37	95
IRM	3	7.5

CLASSIFICATION DU DUPARC ET FICAT

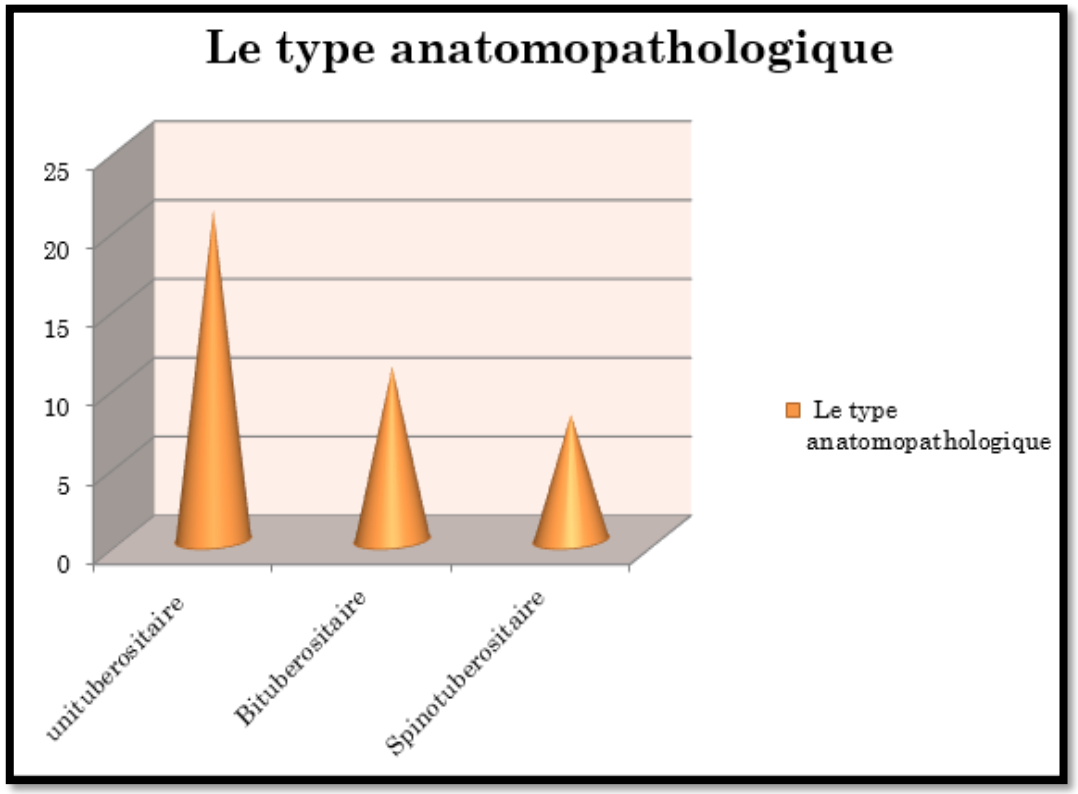

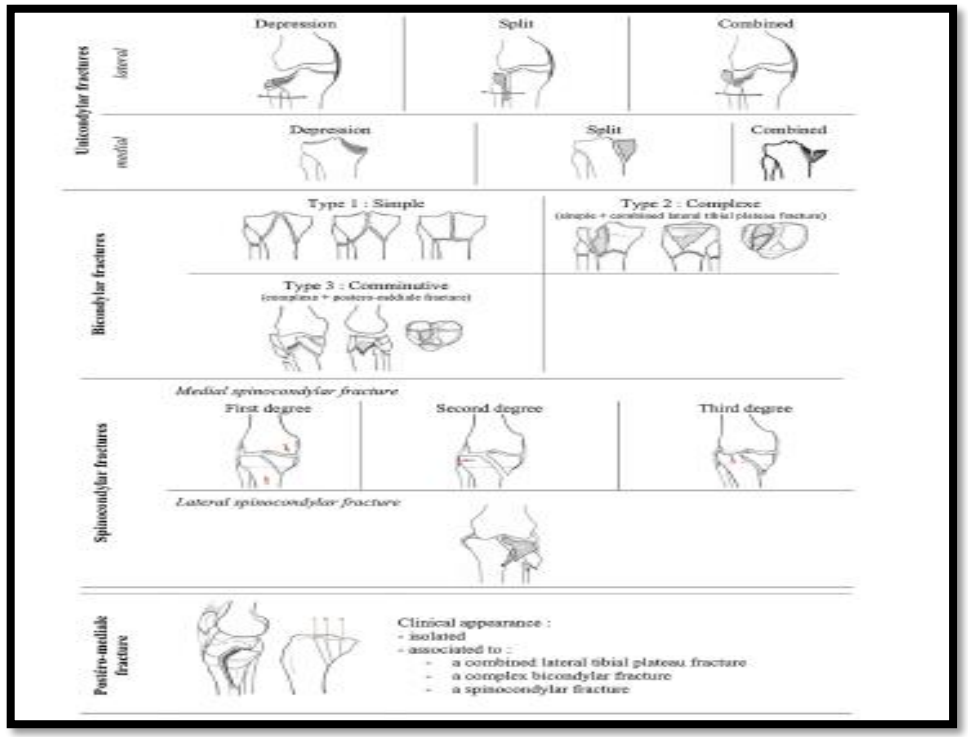

	unituberositaire	bituberositaire	spinotuberositaire	Total
nombre	21	11	8	40
%	52.5	27.5	20	100

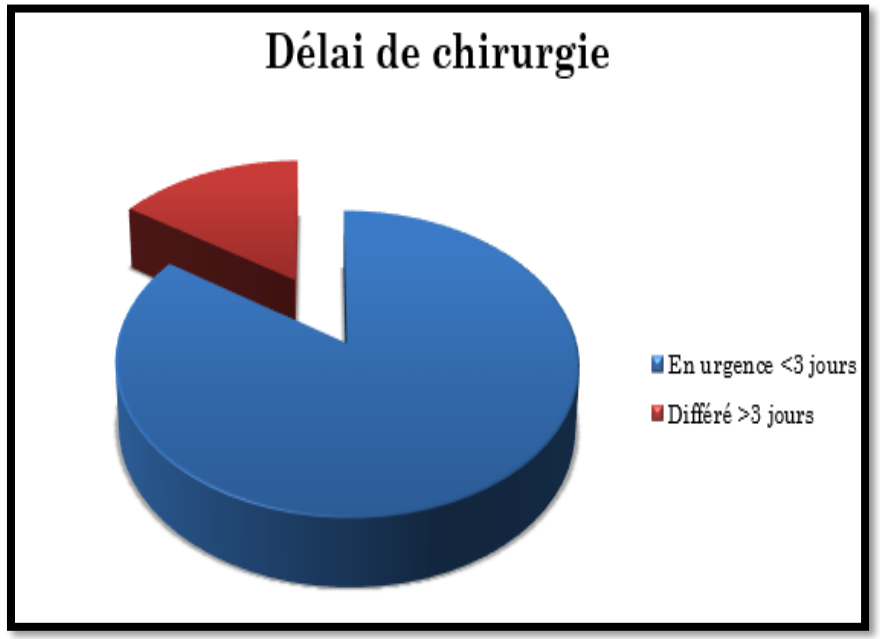

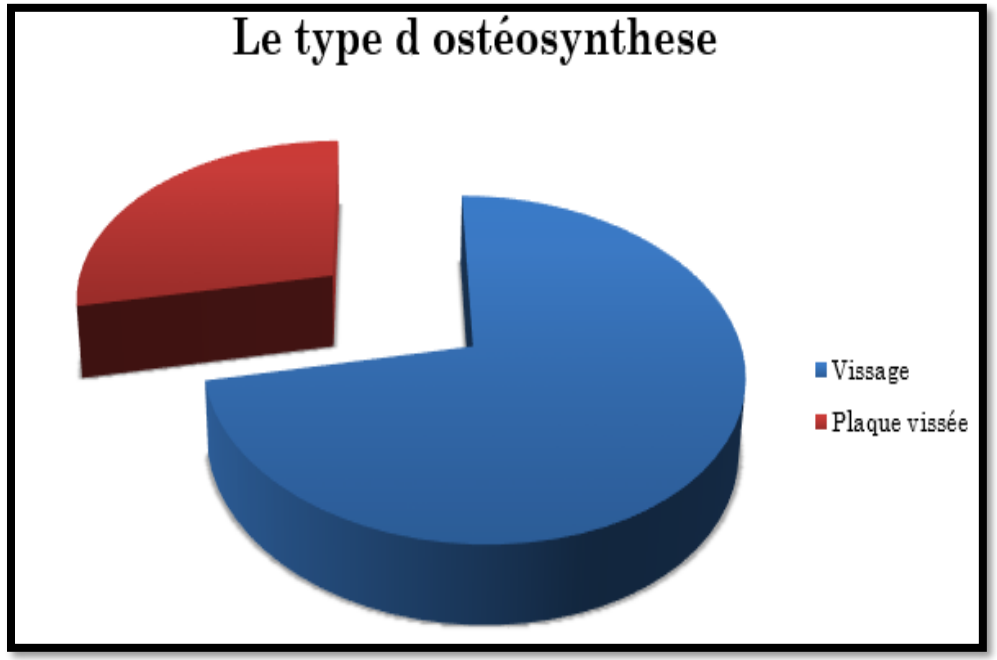

	EN URGENCES <3J	EN DIFFÉRÉ 3J	TOTAL
NOMBRE	36	4	40
%	90	10	100

	vissage	Plaque Vissée	TOTAL
NOMBRE	6	34	40
%	15	85	100

LES RÉULTATS

LES RÉULTATS

LES CRITÈRES ANATOMIQUES

Critères	Surface articulaire	Interligne	Arthrose	Axe
Très bons	Reconstitution parfaite	Normale	Absente	Aucun défaut d'axe
Bons	Petit enfoncement résiduel et localisé	Altération minime	Signes minimes	Pas de déviation en varus Valgus jusqu'à 15Y
Mauvais	Enfoncement important	Altération grave	Signes francs	Déviation en varus Déviation en valgus de plus 15Y

- **Très bons: 17 cas (42,5%).**
- **Bons: 20cas (50%).**
- **Mauvais: 3cas (7,5%).**

LES RÉULTATS

CRITÈRES D'APPRÉCIATION FONCTIONNELLE SELON MERLE D'AUBIGNÉ ET MAZAS

Critères	Marche	Douleur	Mobilité	Stabilité
Très bons	Normale	Pas de douleur	Extension complète Flexion de 120Y ou plus	Parfaite Pas de laxité
Bons	Normale ou légère claudication	Douleurs rares et modérées	Flexion de plus de 90Y Extension complète ou avec un flessum de moins de 10Y	Absence de laxité en extension Légère laxité en semi-flexion Appui monopodal Accroupissement unilatéral possible mais avec difficulté minime
Moyens	Marche avec boiterie Port d'une canne	Douleurs peu importantes mais fréquentes	Flexion de 60Y à 90Y Flessum inférieur à 20Y	Laxité en extension Accroupissement unilatéral impossible
Mauvais	Marche impossible ou avec deux cannes	Douleurs importantes et fréquentes	Flexion inférieure à 60Y Flessum supérieur à 20Y	Instabilité grave Appui monopodal impossible

- **Très bons: 18cas**
- **Bons: 15cas**

satisfaisants (82,8%)

- **Moyens: 4cas**
- **Mauvais: 3cas**

non satisfaisants (17,2%)

LES RÉULTATS

COMPLICATIONS:

- ✓ **Sepsis précoce** **2(ATB)**
- ✓ Raideur du genou 7
- ✓ Cal vicieux 3
- ✓ Laxité résiduelle 2
- ✓ Arthrose 3
- ✓ Phlébite du membre inférieur 0
- ✓ Ostéite sur MO 0
- ✓ Algodystrophie 1

DISCUSION

Radiographic Signs Of Type 3A Schatzker Fracture Of Lateral Tibial Plateau

May 2010 · The Western Journal of Emergency Medicine · 11(2):148

License: CC BY 4.0

Fractures condyliennes tibiales. Altération de la stabilité de l'articulation du genou comme indication d'un traitement chirurgical

PS Rasmussen

Réduction indirecte et vissage percutané des fractures déplacées du plateau tibial

KJ Koval [1], R Sanders , J Borrelli , D Helfet , T. DiPasquale , Mât JW

31 Congrès annuel international de la SACOT

24,25 et 26 janvier 2025

DISCUSION:

COMPARAISON DES RÉSULTATS FONCTIONNELS:

%	TRÈS BONS (%)	BONS (%)	MOYENS (%)	MAUVAIS (%)
Koval	33	65	3	0
ROUSLAN	45	37,8	10	7,2
Lachiewicz	81,4	11,6	7	0
Notre série	45,5	37	10	7,5

Facteurs influençant les résultats de la réduction ouverte et de l'ostéosynthèse des fractures du plateau tibial

PF Lachiewicz [1], T Funcik

Les résultats du traitement chirurgical des fractures du plateau tibial

GS Rouslan [1], M Razak

Facteurs influençant les résultats de la réduction ouverte et de l'ostéosynthèse des fractures du plateau tibial

PF Lachiewicz [1], T Funcik

- T-Farida 65ans (HTA diabète) AVP
- impotence fonctionnel a Gauche
- bilan Rx :genou F/P/3/4 Int une TDM du genou
- Fracture Séparation unitubérositaire du condyle tibiale Externe

type 1a selon Duparc et ficat

- triples vissage percutané sous control RX.
- résultat très satisfaisant anatomique et fonctionnel

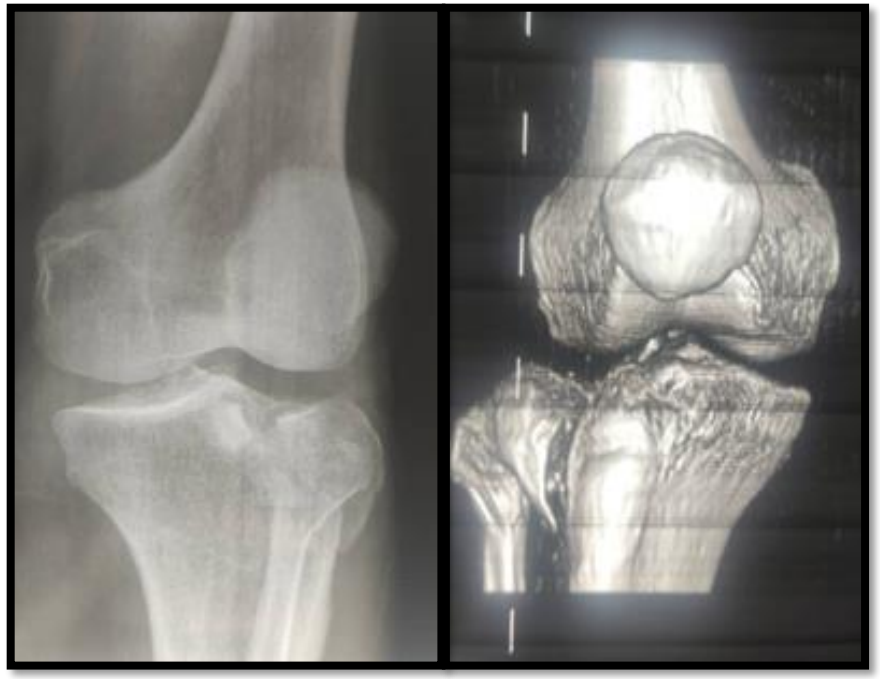

APRÈS 1 MOIS

APRÈS 6 MOIS

31 Congrès annuel international de la SACOT

24,25 et 26 janvier 2025

CAS CLINIQUE N:2

- L-Mohamed âgé de 30ans / AS / traumatisme ferme de son genou D
- Bilan Rx :genou F/P/3/4 Int et Ext complété par une TDM
- Fracture séparation enfoncement unitubérositaire du PT Externe classée type 1 selon Duparc et Ficat

CAS CLINIQUE N:2

Arthrotomie sous méniscale

Prélèvement du greffon

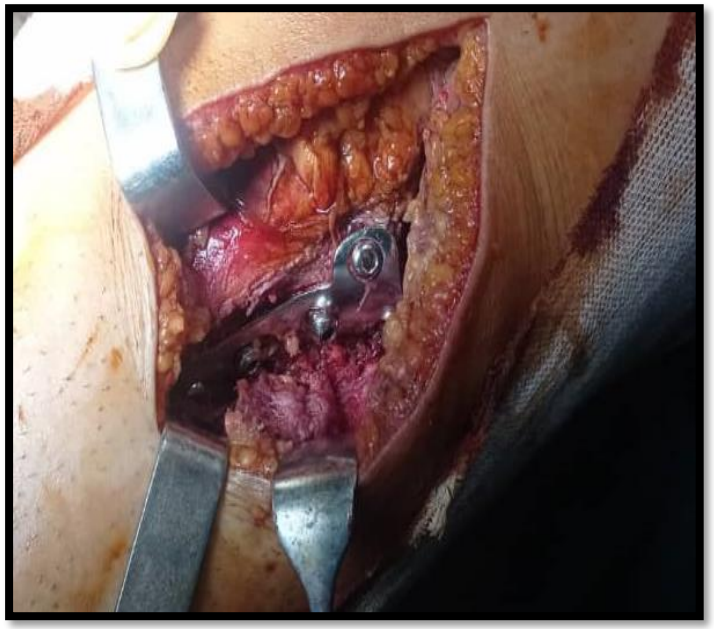

CAS CLINIQUE N:2

CAS CLINIQUE N:3

- B –Ali âgé de 58ans Sans atcd Ac traumatisme ferme de son genou D.
- Bilan Rx :genou complété par une TDM.
- Fracture bitubérositaire complexe selon Duparc et Ficat.

- abord externe réduction et PV et vissage percutané en interne;

- évolution vers l'arthrose malgré la bonne réduction

- Intéret:analyse de planification pré-opératoire. doubles abord pour fra complexes

.

CONCLUSION

- Restent un problème fréquent en traumatologie
- Le diagnostic est RX , la TDM un intérêt incontestable dans la planification pré-opératoire
- Le traitement chirurgical (restauration de l'anatomie - l'équilibre statique du genou) éviter l'arthrose défaut d'axe

CONCLUSION

- Doubles abord pour ;fractures bi-tubérositaire et complexe
- L'abord mini-invasif (percutané)sous contrôle RX :résultats anatomique et fonctionnel satisfaisant
- La rééducation précoce =récupération fonctionnelle .

Merci