31 Congrès annuel international de la SACOT

24,25 et 26 janvier 2025

Nation invitée

ALLEMAGNE

Résultats à moyen terme des sutures des rampes lesion

R. Si Larbi, M. Ghénaiet*, S. Nacim

Centre de diagnostic les Ouarsenis Reghaia

* Chirurgie orthopédique et traumatologie UMC Boumerdes

Introduction

- Lésions associées à la rupture du LCA
- Exceptionnellement isolées
- Adulte jeune sportif
- L’association des 3 « **Triade malheureuse du genou** »
- Lésions cachées « **Hidden Lesions** »
- Intérêt d’un examen systématisé
- conséquence grave

Introduction

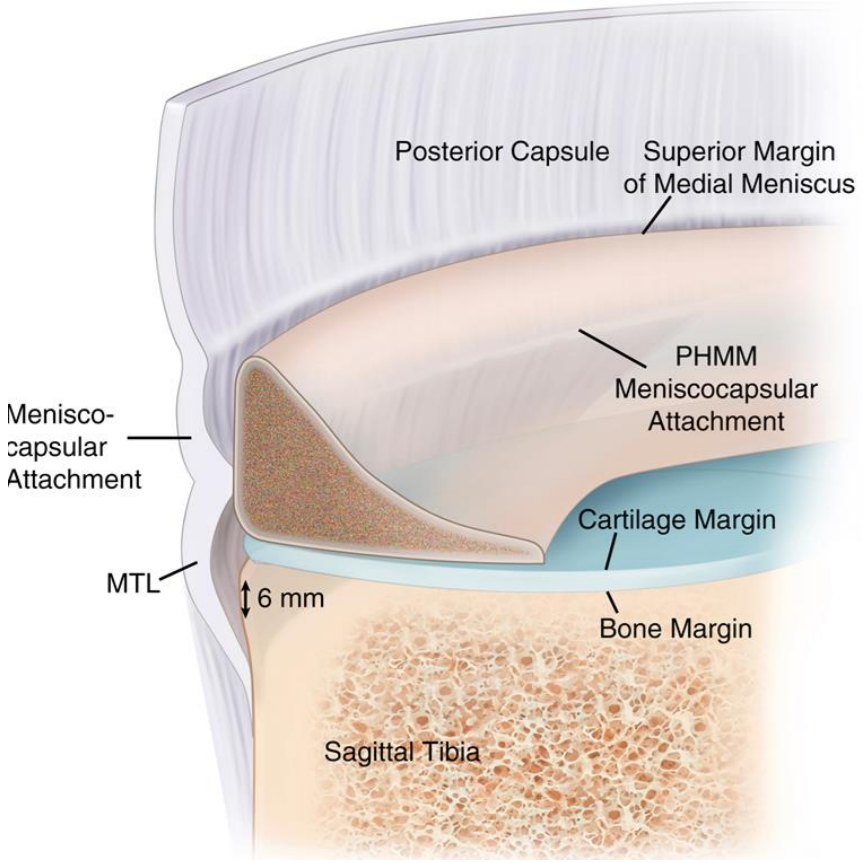

- L'objectif de ce travail est d'évaluer les résultats de la réparation arthroscopique des lésions de la rampe méniscale médiales par des voies postérieures lors de la reconstruction du ligament croisé antérieur (LCA).

Patients et méthodes

- Etude prospective multicentrique réalisée entre décembre 2019 et décembre 2023
- 72 patients
- Une suture du segment postérieur du ménisque médial à l'aide d'un crochet passe-fil à travers des voies postérieures lors de la reconstruction primaire du LCA
- Exclus: les reprises de LCA et rampes isolées (2cas)

Patients et méthodes

- La réparation a été réalisée pour les lésions longitudinales situées dans la jonction capsulo-méniscale
- et/ou dans le ligament ménisco-tibial.
- Pour cela, la voie postéromédiale a été utilisée pour les genoux droits et la voie postéro médiale +/- la trans-septale pour les genoux gauches.

Patients et Méthodes

- Les patients ont été évalués en pré et en postopératoire avec le score IKDC et l'échelle d'activité Tegner.
- Une laximétrie du genou a été effectuée avec un rolimeter.
- Les complications ont également été enregistrées.

31 Congrès annuel international de la SACOT

24,25 et 26 janvier 2025

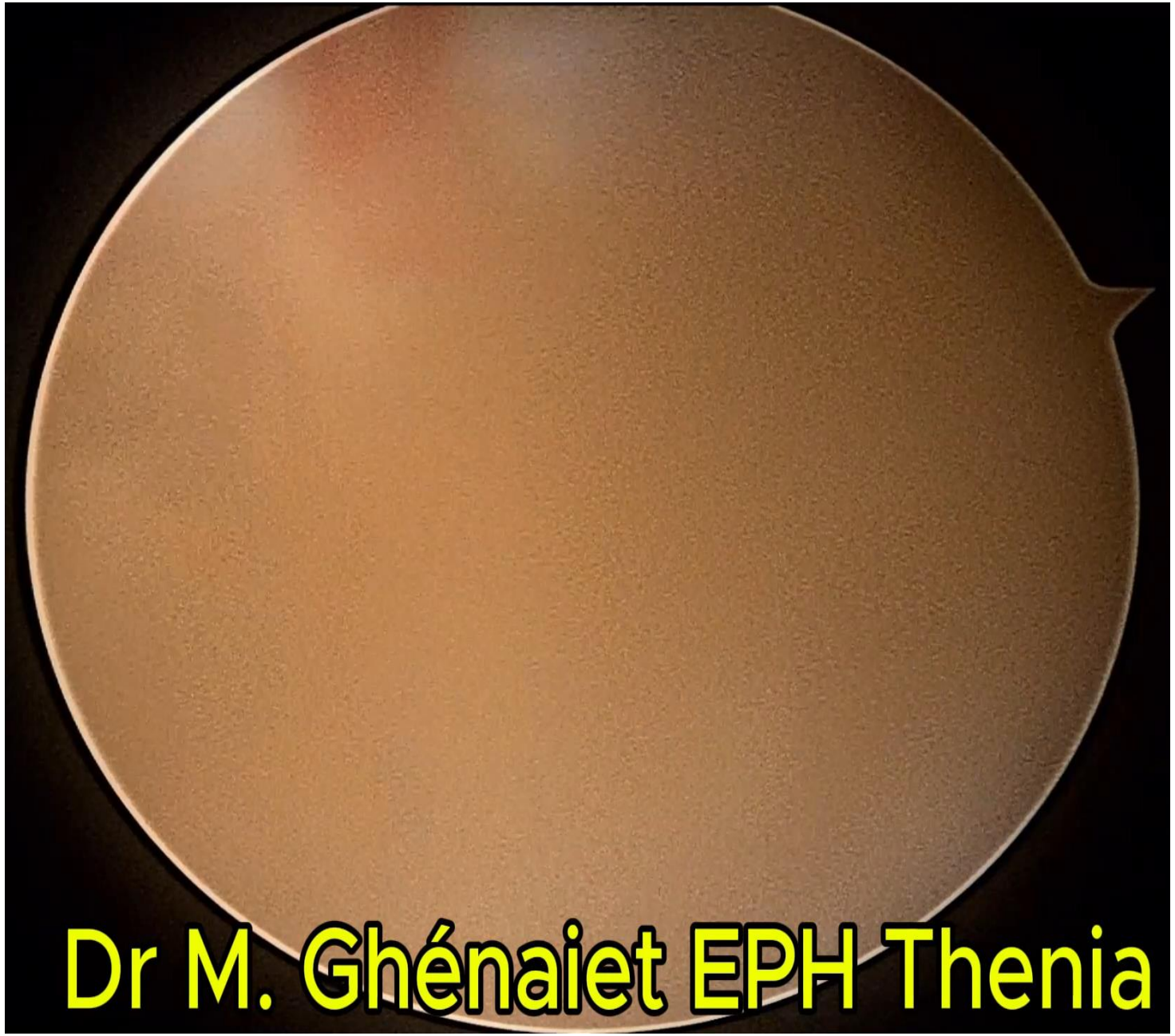

Résultats

- Le temps moyen de suivi était de 27 mois [6 à 48 mois]
- Deux patients (2.8 %) ont présenté un échec de la réparation méniscale avec extension de la lésion en anse de seau
- Reprises par suture méniscale augmentée par un clôt de fibrine.
- On n'a pas déploré de complications vasculo-nerveuse liées aux voies postérieures.

Résultats

- Le score IKDC subjectif moyen est passé de 61,3 ± 11,7 (intervalle de 26 à 90) préopératoire
- à 86,8 ± 13 (intervalle de 52 à 100) lors du dernier suivi (P < 0,001).
- L'échelle d'activité Tegner lors du dernier suivi (4,9 ± 1,7) était légèrement inférieure à celle avant la chirurgie (5,2 ± 1,9 ; P = 0,0017)

31 Congrès annuel international de la SACOT

24,25 et 26 janvier 2025

Résultats

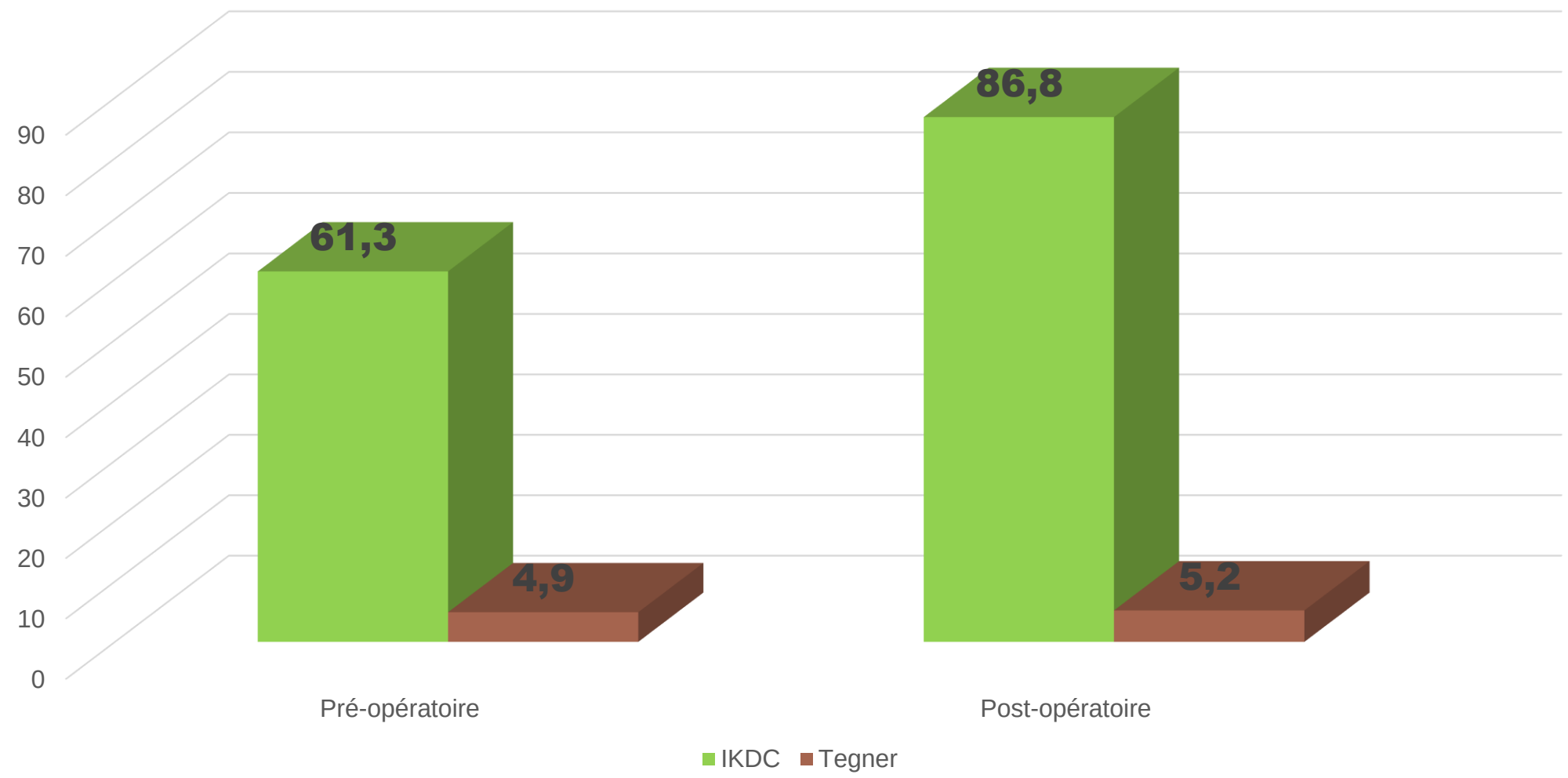

Résultats

- Le test Rolimeter a montré une diminution de la différence side to side dans la laxité antérieure du genou de 8 mm (intervalle de 5 à 14 mm)
- à une valeur moyenne de 0,6 mm (intervalle de -2 à 5 mm) lors du dernier suivi ($P < 0,0001$).

31 Congrès annuel international de la SACOT

24,25 et 26 janvier 2025

Résultats

31 Congrès annuel international

Discussion

Littérature actuelle
Résultats cliniques

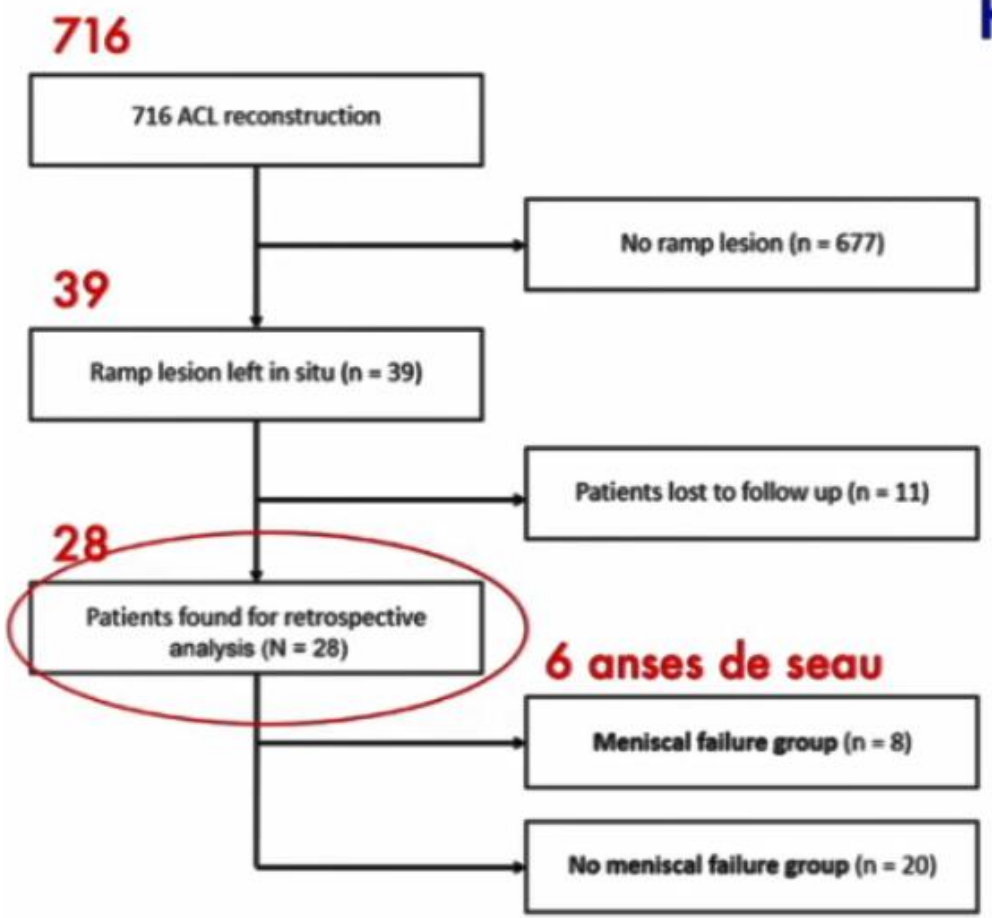

Image de: Tuphé P, AJSM 2022

- Suivi rétrospectif à long terme des lésions stables non réparées de la jonction méniscosynoviale / zone périphérique lors des ACLR
- Moyenne de suivi: 21.8 ans ±10.5 mois
- Résultats:
  - Le taux de survie des lésions méniscales était 93% après 5 ans, 75% après 10 ans et 71% après 15-20 ans.

31 Congrès

Discussion

Littérature actuelle
Résultats cliniques

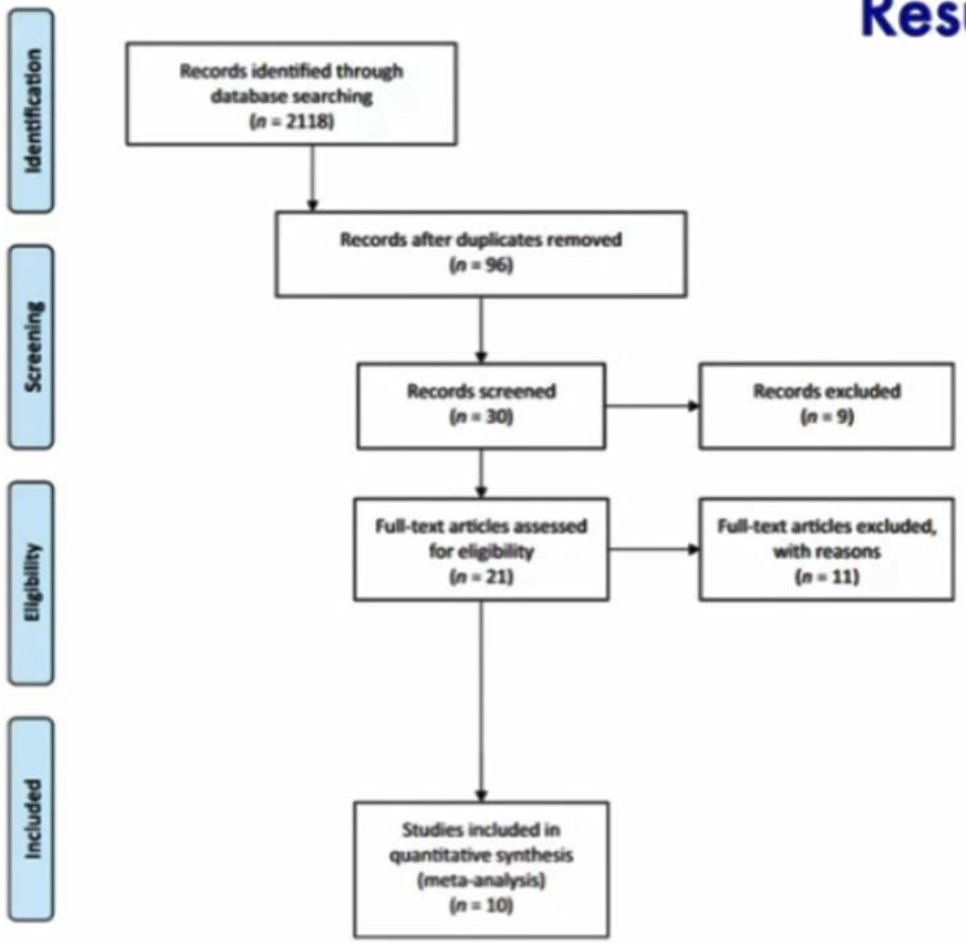

- Résultats après traitement des lésions de la rampe associées à une ACLR
- Design de l'étude: Systematic review
- Nombre d'études inclues: 10
- 1,243 patients – Moyenne d'âge: 28.6 ± 2.6 ans
- Moyenne de suivi : 3,4 ans ± 6.3 mois

Image de:
D'Ambrosi R, KSSTA 2022

D'Ambrosi R., KSSTA 2022

31 Congrès annuel international

Discussion

Littérature actuelle
Résultats cliniques

Authors, Year	MINORS	Level of Evidence
Albayrak 2020 [1]	9	III
Balzas 2020 [3]	11	III
Chen 2017 [8]	12	IV
DePhilippo 2020 [10]	18	III
Hatayama 2020 [13]	18	III
Liu 2017 [17]	18	II
Sonnery-Cottet 2018 [24]	9	IV
Thaunat 2022 [26]	11	III
Thaunat 2016 [28]	11	IV
Keyhani 2016 [15]	12	IV

Niveau de preuve faible
IV

- Résultats:
  - Lysholm (6 études), amélioration dans toutes les études
  - IKDC score (8 études), amélioration dans toutes les études
- Complications intra-opératoire: 1.4%
- Reprises (peu importe la raison): 8.5%
- Retour au sport après réparation de la rampe (3 études): >80%

Image de:
D'Ambrosi R, KSSTA 2022

D'Ambrosi R., KSSTA 2022

Discussion

Littérature actuelle
Biomécanique

	AUTEURS	EFFETS DES LESIONS DE LA RAMPE
In vitro	✧ Ahn JH, AJSM 2011 ✧ Peltier A, KSSTA 2015 ✧ Stephen J, AJSM 2016 ✧ De Philippo N, AJSM 2018	✧ ↑ Translation Tibiale Antérieure (ATT) comparable à la méniscectomie ✧ ↑ ATT, Lésions du ligament méniscotibial ↑ Rotation int. & ext. ✧ ↑ ATT, Rotation ext. ✧ ↑ ATT, Rotation int. & ext., Pivot Shift

Discussion

Littérature actuelle
Résultats cliniques

CONNAISSANCES CROISSANTES SUR LE SUJET !

AUTEURS	EFFETS
✧ Hatayama K, OJSM 2020	✧ ↑ laxité antérieure dans rampes non cicatrisées
✧ Gousopoulos L, AJSM 2022	✧ Réparation ↓ taux de méniscectomies secondaires
✧ Tuphé P, AJSM 2022	✧ Non-réparation ↑ taux de lésions méniscales secondaires
✧ Thaunat M, AJSM 2022	✧ Meilleure réparation si suture au crochet
✧ D'Ambrosi, KSSTA 2022	✧ Réparation recommandée pour lésions instables de la rampe méniscale médiale lors d'une reconstruction du LCA

Conclusion

- Nos résultats montrent que la réparation arthroscopique des lésions de la rampe méniscale lors de la reconstruction primaire du LCA à travers des voies arthroscopiques postérieures a permis un taux élevé de cicatrisation du ménisque et semblait sûre et efficace chez ces patients.
- Il est recommandé de les suturer avec crochet par voie postérieure tout en respectant la distance de 5 à 7mm chaque point