31 Congrès annuel international de la SACOT

24,25 et 26 janvier 2025

Nation invitée

ALLEMAGNE

ALGERIAN ORTHOPEDIC CLUB

Intérêt des voies postérieures dans la reconstruction arthroscopique du LCP

M. Ghénaiet, N. Akroune, A. Haddad, N. Rehaimia, A. Said Ouamer, A. Djerbal

Chirurgie orthopédique et traumatologie

UMC Boumerdes

Introduction

- C’est le ligament le plus puissant du genou
- Problème de méconnaissance diagnostic
- Empêche la translation tibiale postérieure lors de la flexion du genou
- Classification des lésions du LCA
  - Grade 1 PCL Sprain: partial PCL tear
  - Grade 2 PCL Tear: near complete PCL tear
  - Grade 3 PCL Tear: a complete PCL tear – the ligament is non-functional

31 Congrès annuel international de la SACOT
24,25 et 26 janvier 2025

Introduction

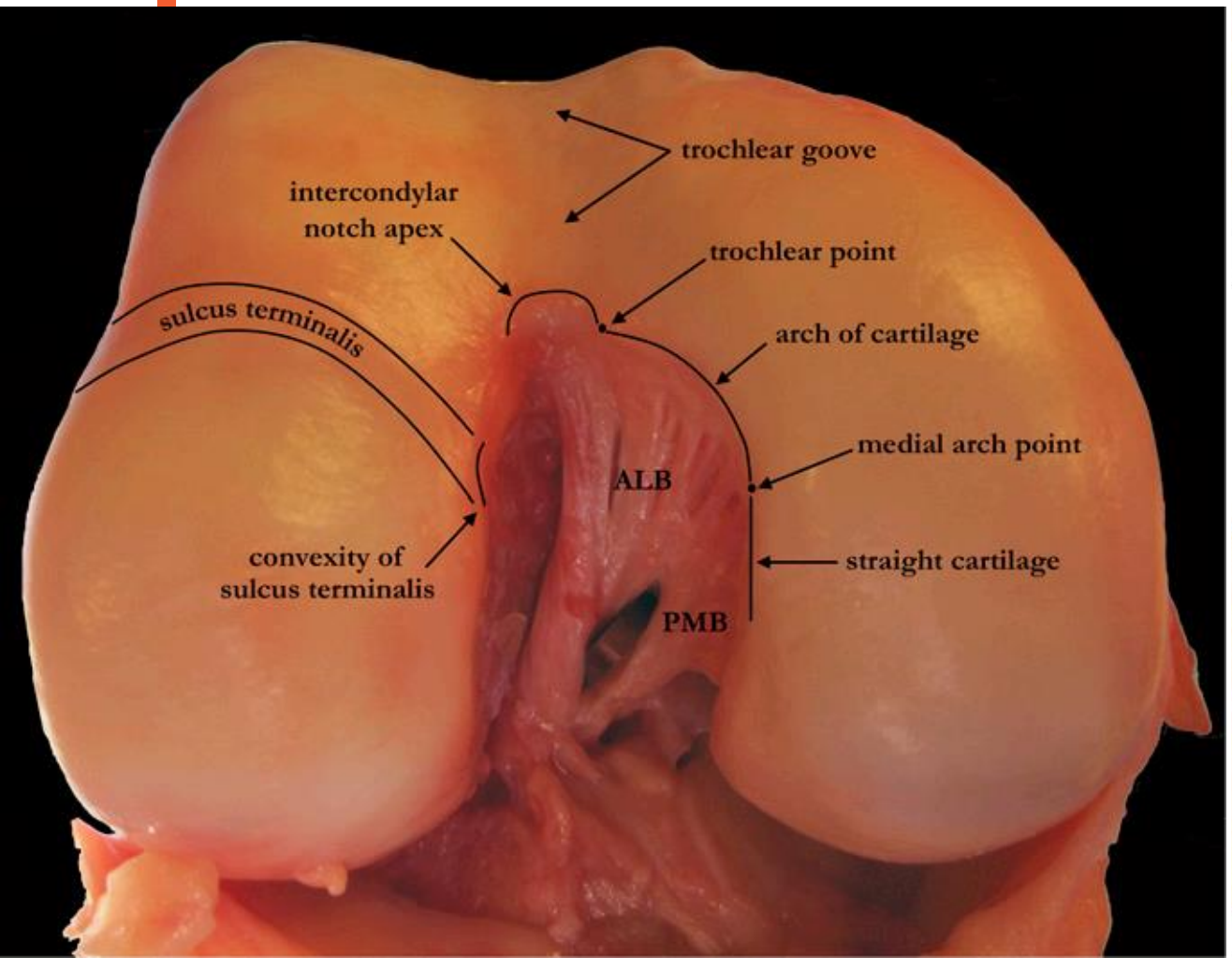

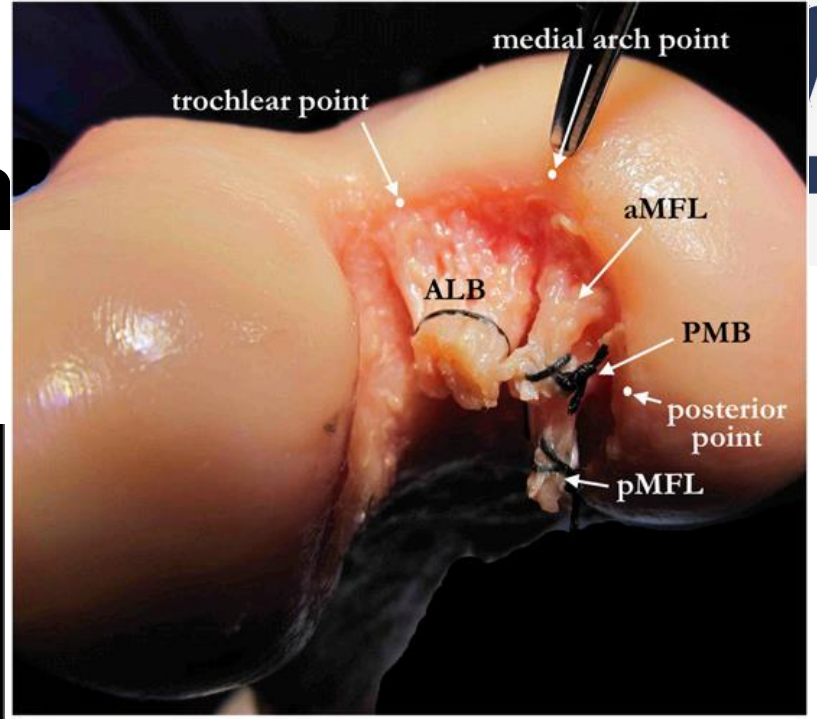

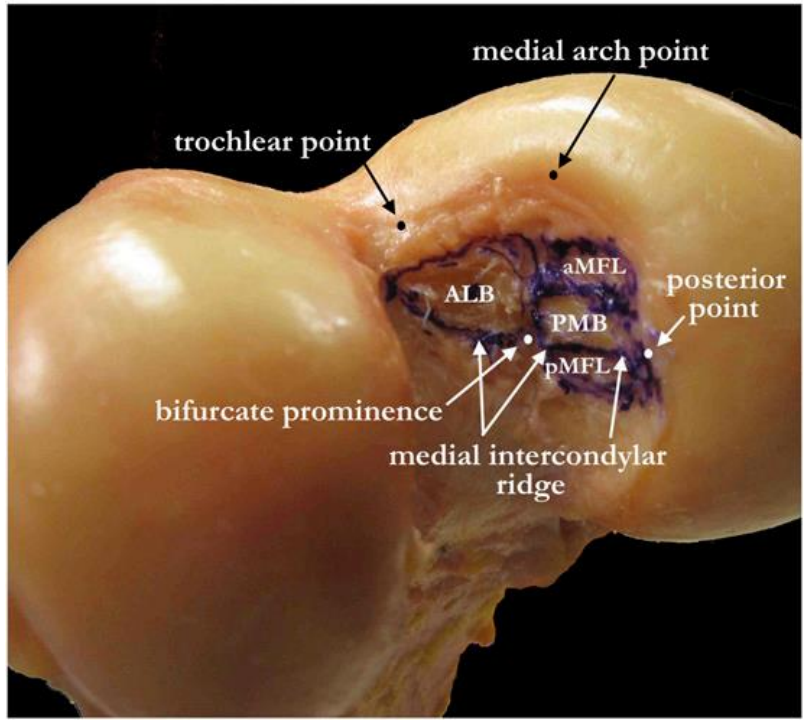

Introduction

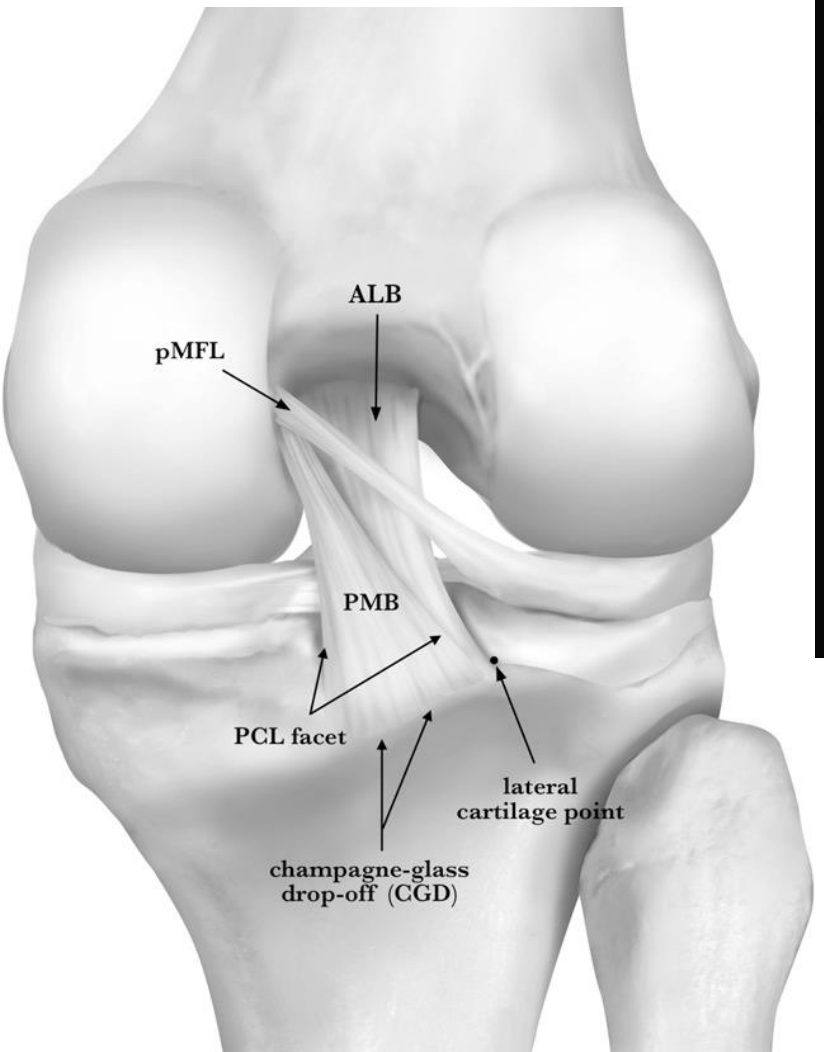

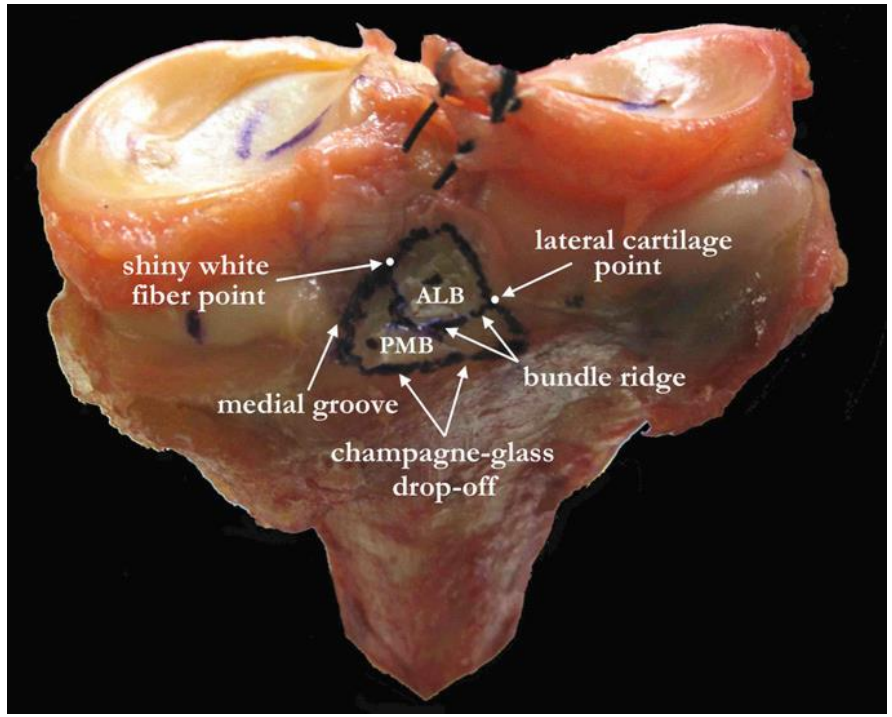

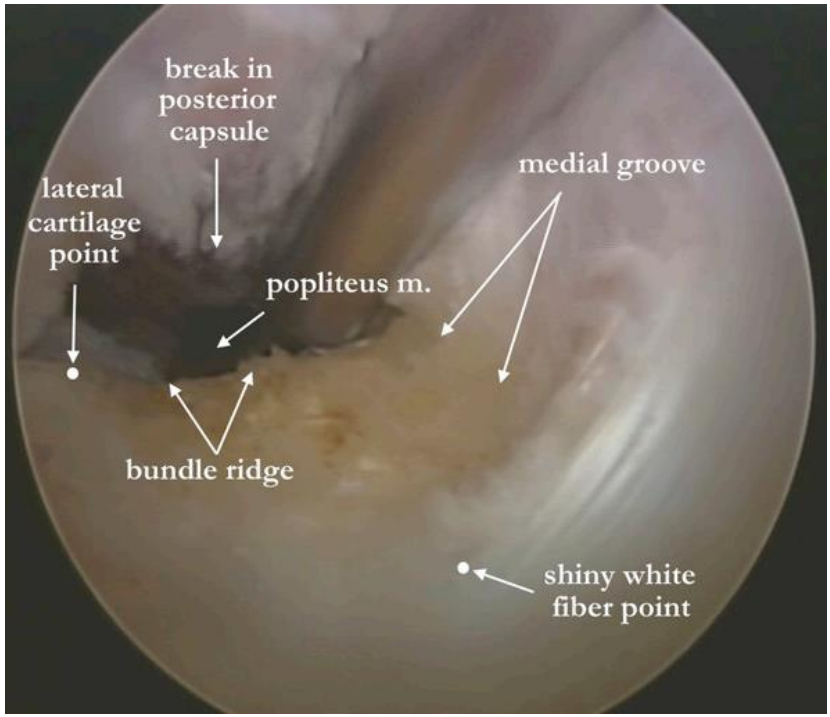

Patients et Méthodes

- Etude prospective mono-centrique mono-opérateur
- Décembre 2019 et Juillet 2024
- 15 patients
- Sexe masculin: 100%
- 13 Ruptures et 2 désinsertions tibiales du LCP
- Opérés tous sous arthroscopie
- **Sans utiliser l’amplificateur de brillance**

Méthode

Patients et Méthodes

- Sous rachi-anesthésie
- Exploration arthro sans garrot
- Prélèvement premier sans garrot +/- abord périphérique
- Gonfler le garrot
- **Voies postérieures**: PM, PL et trans septale systématique
- Avivement du LCP
- **Désinsertion capsulaire inférieure**
- Réalisation des tunnels

Patients et Méthodes

31 Congrès annuel international de la SACOT

24,25 et 26 janvier 2025

Patients et Méthodes

31 Congrès annuel international de la SACOT

24,25 et 26 janvier 2025

Patients et Méthodes

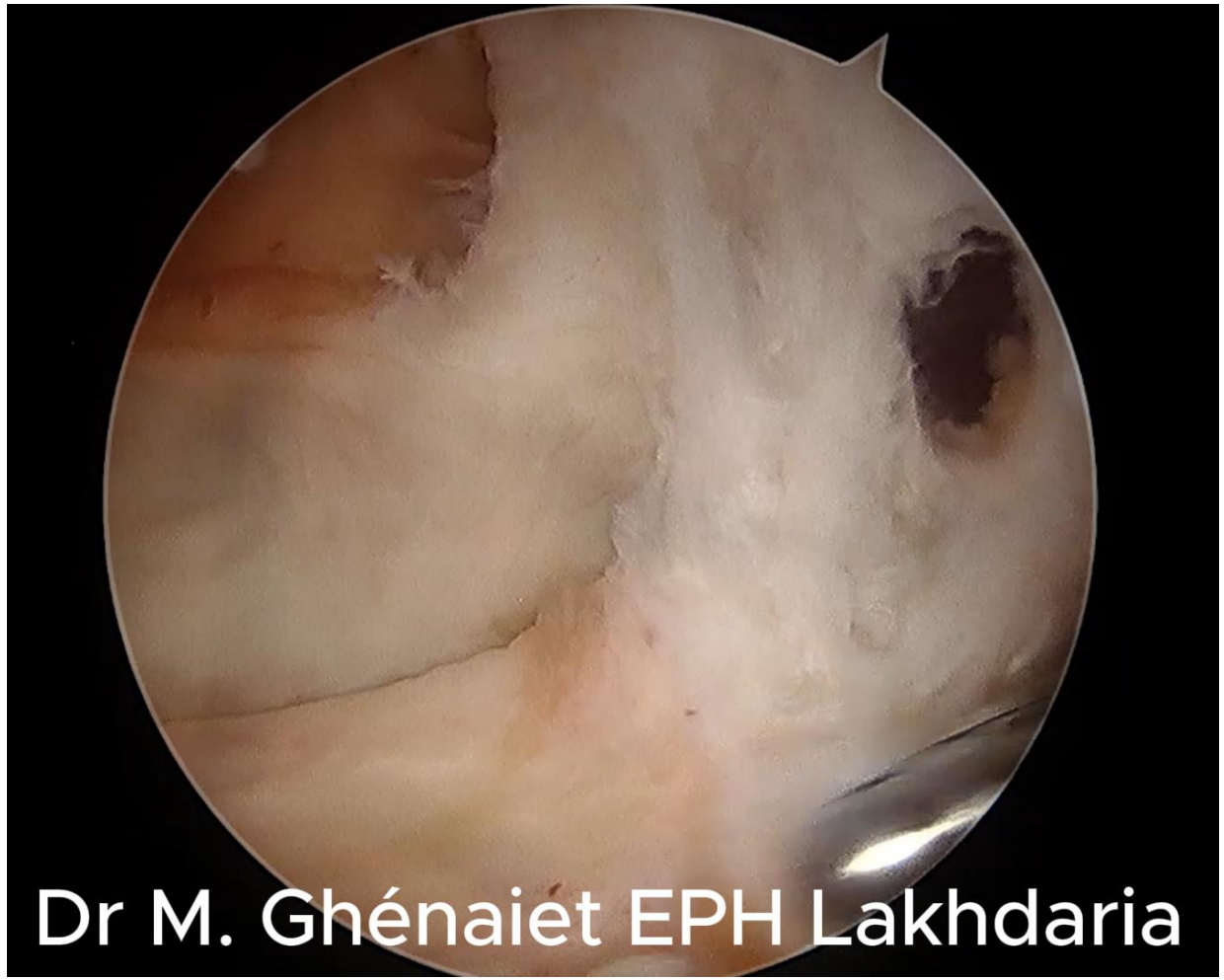

31 Congrès annuel international de la SACOT

24,25 et 26 janvier 2025

Patients et Méthodes

Résultats

- Recul moyen de 20 mois
- Pas de sepsis ou
- Pas de TVP ou EP
- Pas de lésion vasculo-nerveuse
- 1 cas de paresthésies dans le territoire du nerf saphène interne
- Résolu 4 mois post op
- Lié à la voie postéro médiale

Résultats

- Deux cas de laxité postérieure résiduelle à 1+
- En début d’expérience
- Actuellement double fixation tibiale (vis + fixation extra-corticale)

- Flexion moyenne: 127°
- Extension: 0°
- Score de KOOS global 88,9

31 Congrès annuel international de la SACOT

24,25 et 26 janvier 2025

Résultats

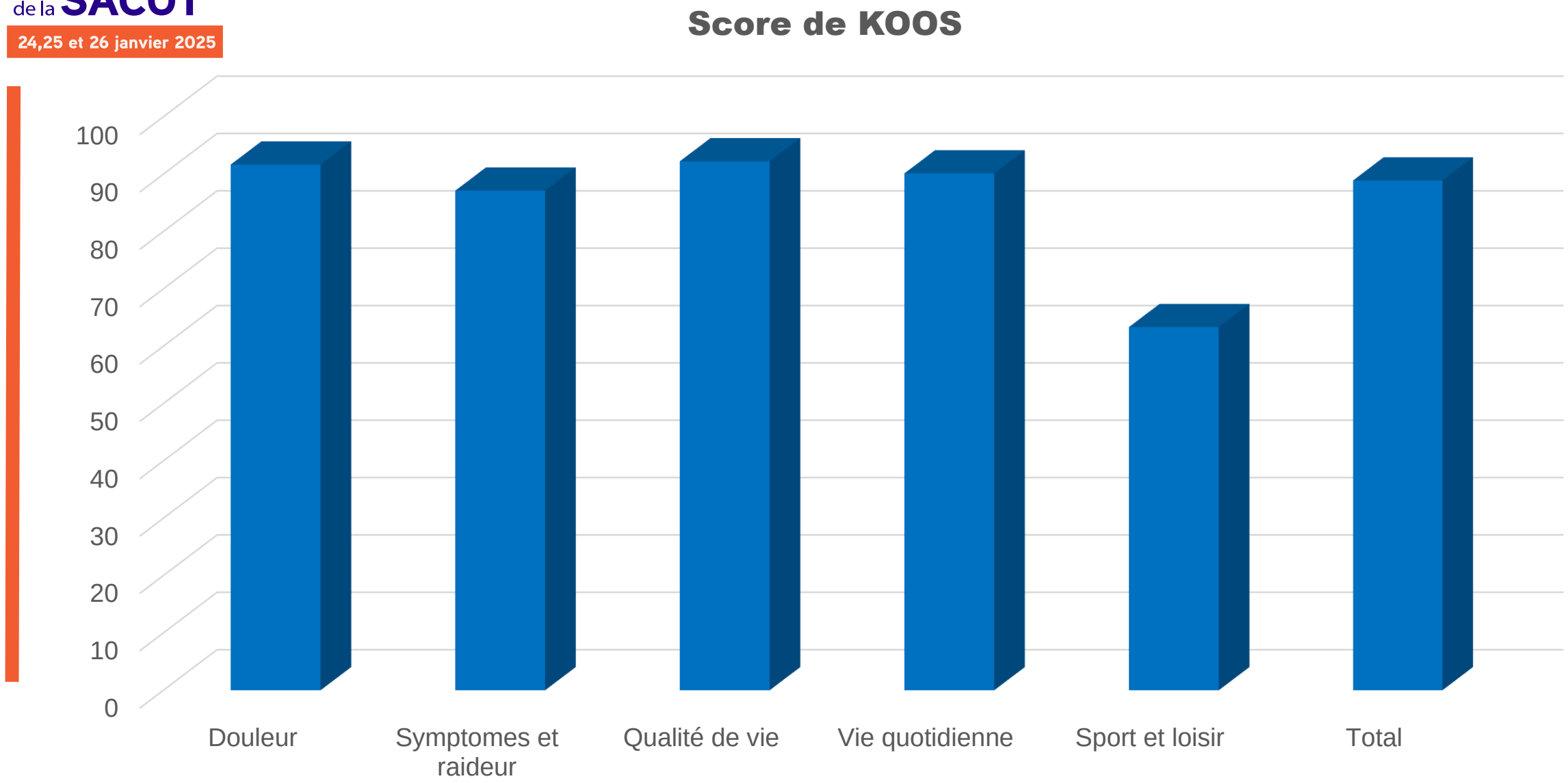

31

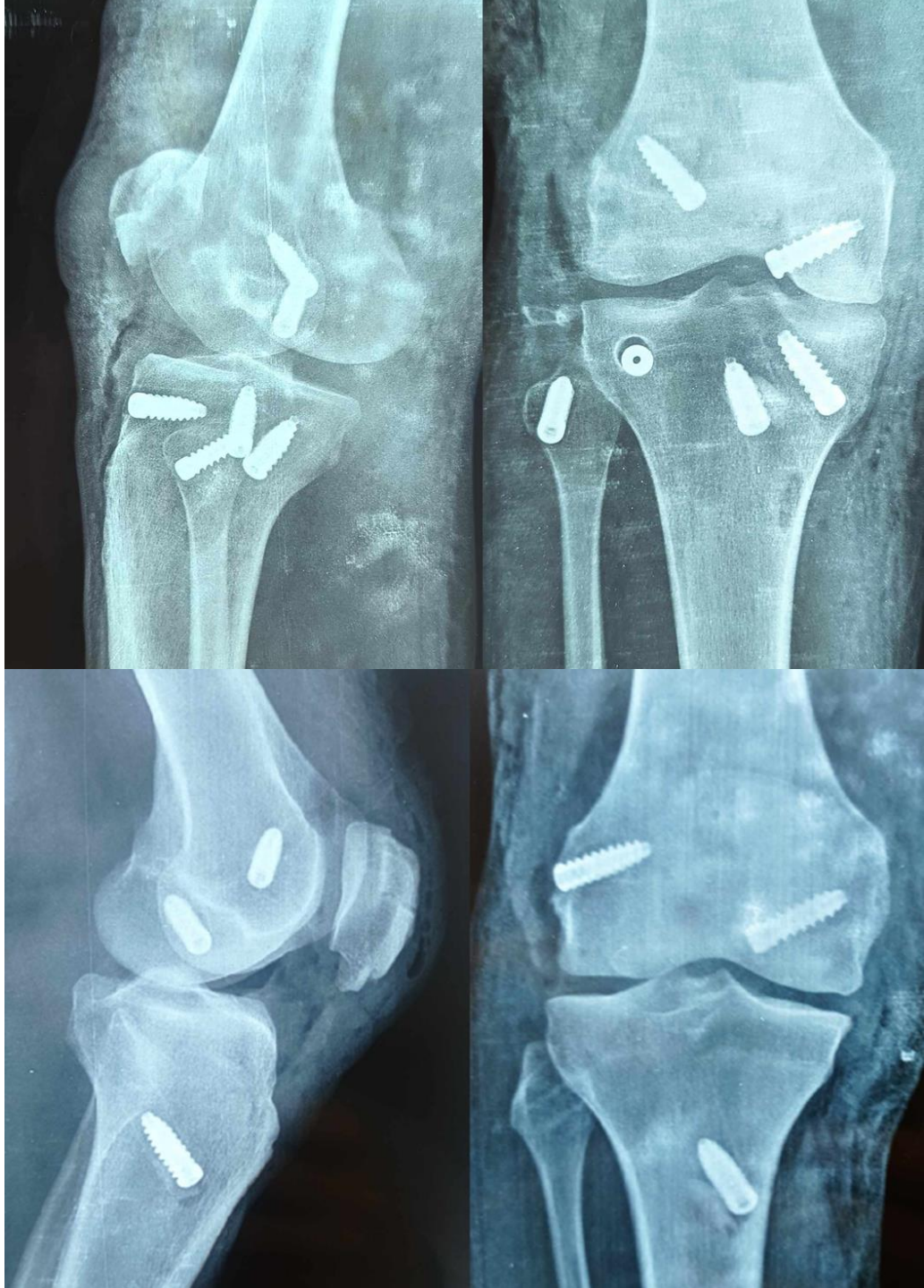

Discussion

- L'insertion fémorale du LCP est large en éventail couvrant l'échancrure de 12h à 17h
- L'insertion tibial est très postérieure en retro-spinal
- Descendant jusqu'à l'attache capsulaire postérieure

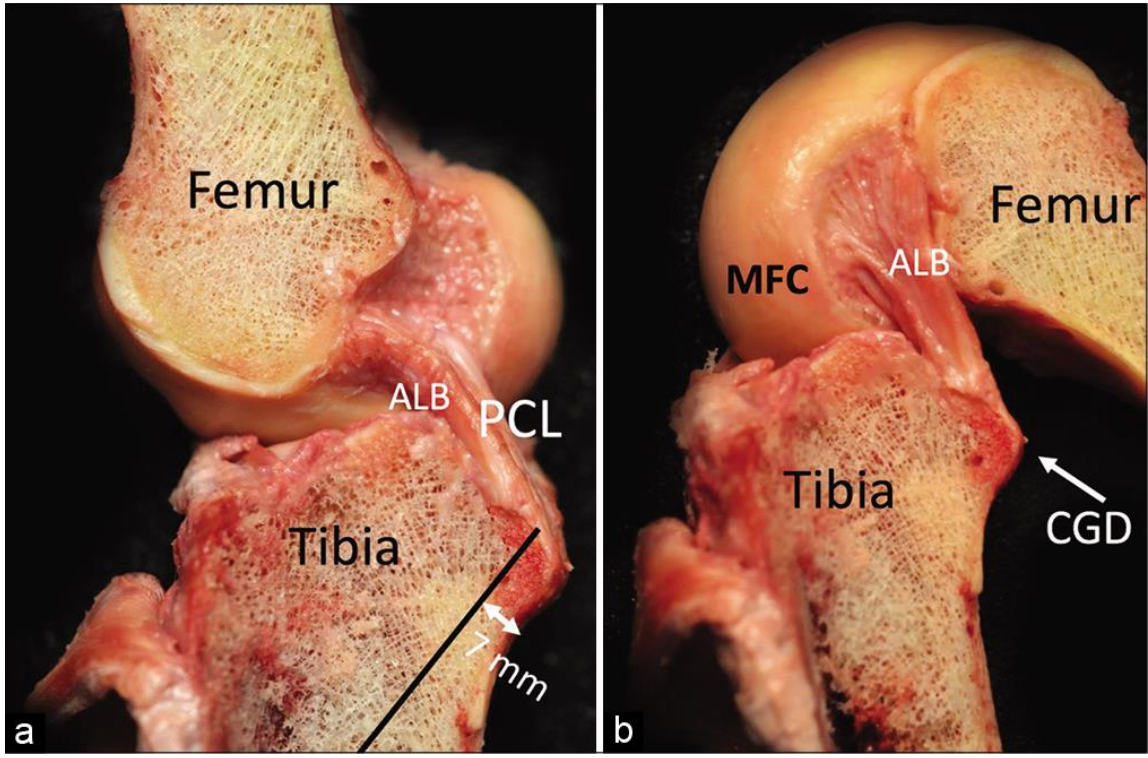

Robert F LaPrade

31 Congrès annuel international de la SACOT

24,25 et 26 janvier 2025

Discussio

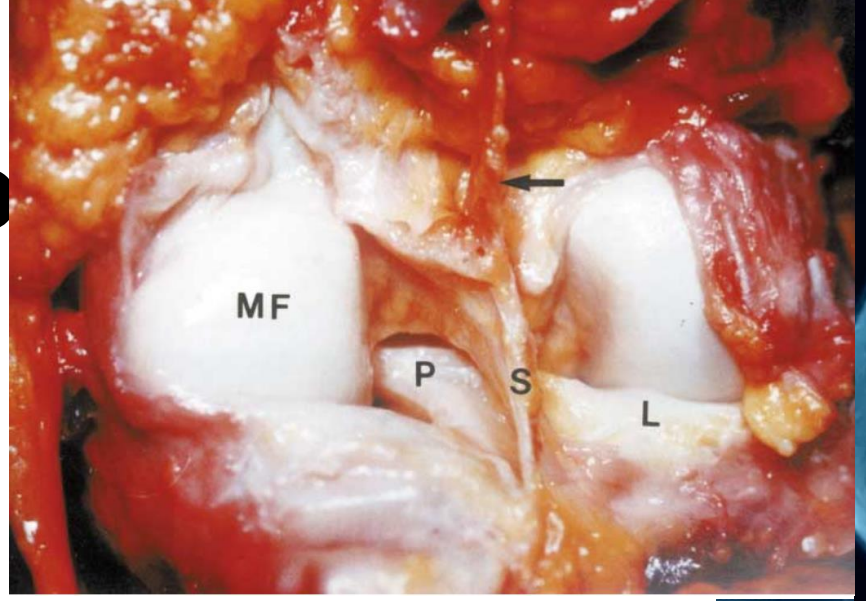

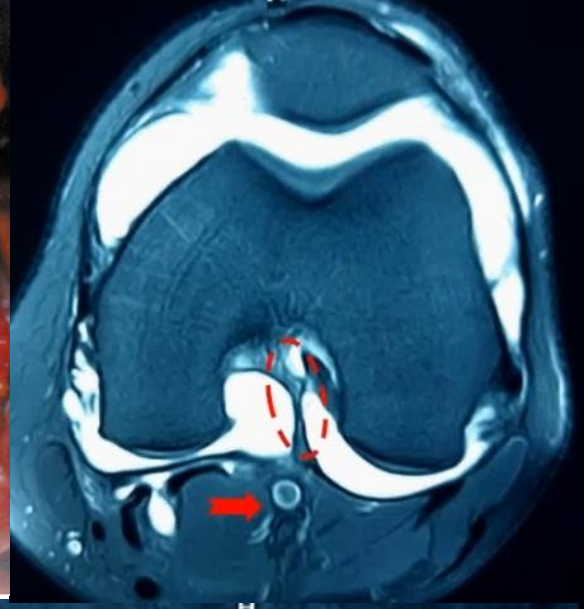



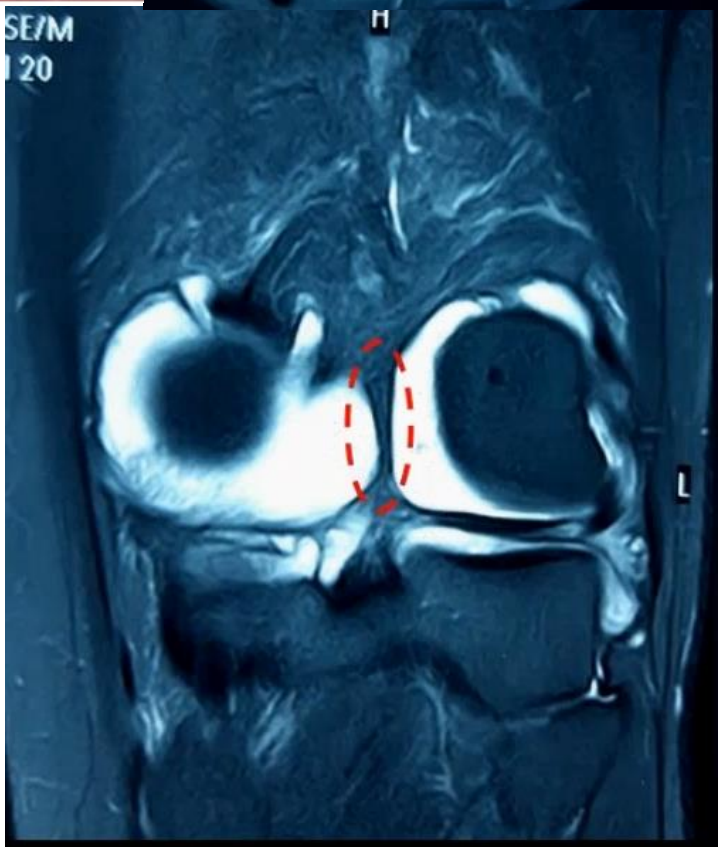

Technical Note

Posterior Trans-Septal Portal for Arthroscopic Surgery of the Knee Joint

Jin-Hwan Ahn, M.D., and Chul Won Ha, M.D.

31 Congrès annuel international de la SACOT

24,25 et 26 janvier 2025

Discussion

EDITORIAL

Arthroscopic approach to the posterior compartment of the knee using a posterior transseptal portal

Tsuyoshi Ohishi, Masaaki Takahashi, Daisuke Suzuki, Yukihiro Matsuyama

transseptal portal during surgery. Purpose of the present study is to describe how to avoid the neurovascular injuries during establishing the posterior three portals and to introduce our safer technique to create the transseptal portal. To date, we have performed arthroscopic surgeries *via* the transseptal portal in the posterior compartments of 161 knees and have not encountered nerve or vascular injury. In our procedure,

Dans notre travail on n'a pas déploré de lésion vasculonerveuse liée à cette voie
La voie est safe à condition de connaître l'anatomie arthroscopique postérieure du genou et de respecter les étapes

31 Congrès annuel international

Discussion

Increasing the Distance Between the Posterior Cruciate Ligament and the Popliteal Neurovascular Bundle by a Limited Posterior Capsular Release During Arthroscopic Transtibial Posterior Cruciate Ligament Reconstruction

A Cadaveric Angiographic Study

Jin Hwan Ahn,* MD, Joon Ho Wang,†‡ MD, Sang Hak Lee,* MD, Jae Chul Yoo,* MD, and Woo Joo Jeon,‡ MD

*From the *Department of Orthopaedic Surgery, Sungkyunkwan University School of Medicine, Samsung Medical Center, Seoul, Korea, and the ‡Department of Orthopaedic Surgery, Korea University School of Medicine, Ansan Hospital, Gyeonggi-do, Korea*

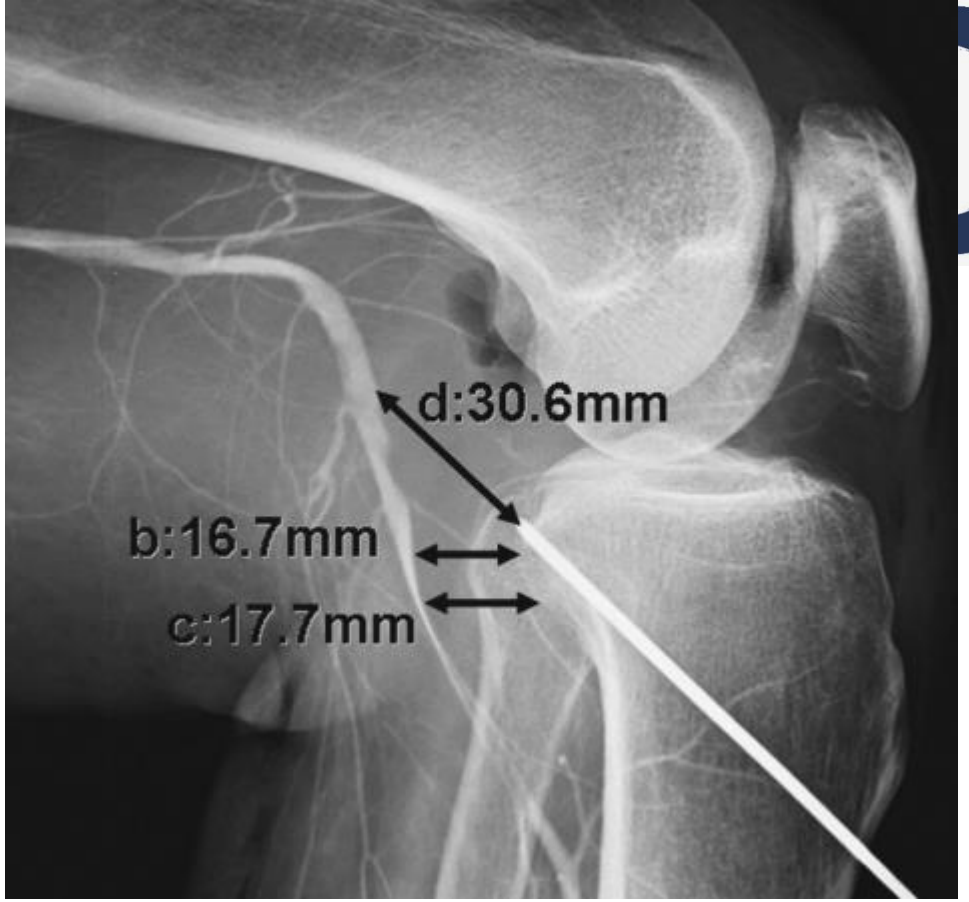

Results: The mean distance between the popliteal artery and the tibial insertion of the posterior cruciate ligament increased significantly (from 4.4 ± 3.2 mm to 14.7 ± 4.1 mm) after limited posterior capsular release ($P < .01$). The distance from the popliteal artery to the midsubstance of the posterior cruciate ligament at the level of the posterior trans-septal portal significantly increased (from 11.3 ± 3.9 mm to 17.6 ± 4.0 mm) just after distension of the knee joint with a pump ($P < .01$).

Conclusion: This study showed a significant increase in the distance from the popliteal artery to the posterior cruciate ligament through arthroscopic limited posterior capsular release during arthroscopic transtibial posterior cruciate ligament reconstruction.

Conclusion

- Les voies postérieures sont importantes
- Elles permettent une visualisation directe de l’insertion tibiale du LCP
- La mise en place du viseur sur le foot print
- Reconstruction anatomique
- La désinsertion capsulaire inférieure éloigne le paquet poplité
- Respecter les étapes de réalisation
- Éviter les lésions neuro vasculaires

31 Congrès annuel international de la SACOT

24,25 et 26 janvier 2025