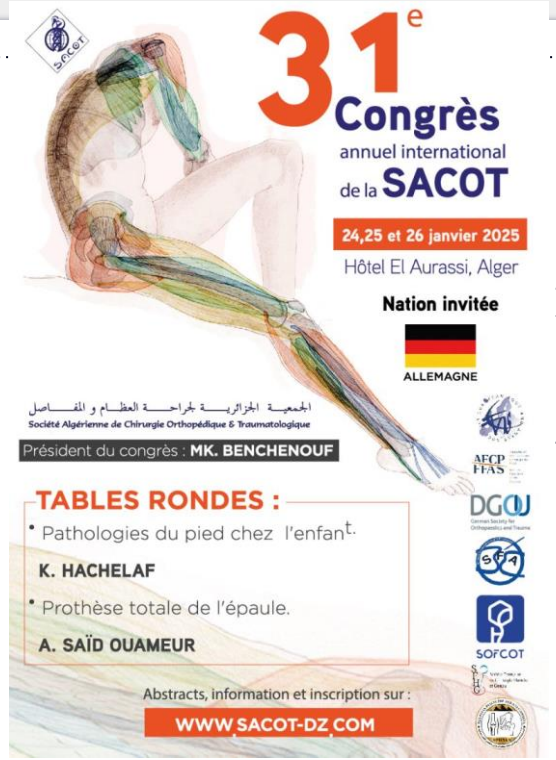

PLACE DE LA CHIRURGIE PERCUTANE DANS LE TRAITEMENT DE L'HALLUX VALGUS

Auteur :Dr Mohammed Boussad ,Z .Azouz , S.Boudjadja
Adresse :EHP Dr Rachid Benmerad 5 rue Didouche Mourad Amriw Bejaia .
Mail : boussadmbejaia@yahoo.fr

CONFLIT D’INTERET

AUCUN CONFLIT D’INTERET

INTRODUCTION

- Depuis 30 ans ,la chirurgie de l’avant pied a connu un grand essor sous l’influence des Drs L.S.Barouk pour le SCARF et P.Diebold pour le CHEVRON et l’avènement de la scie oscillante

- La chirurgie mini-invasive et percutanée consiste a réaliser des gestes sur les parties molles et des ostéotomies par des mouchetures cutanées avec l'aide de mini-bistouris et des fraises motorisées.

- Sa pratique est difficile de par l’absence de contrôle visuel autre que la fluoroscopie; elle nécessite un apprentissage particulier et l’acquisition d’un matériel dédier , percevoir sans voir

Morton M. Polokoff, **DPM**

Ohio college of podiatric Medicine

Doctorate of Podiatric Medicine degree in 1932.

Dr. Polokoff is best known for his role as an early adopter of minimal incision surgery, or ambulatory foot surgery in 1945.

Stephen Isham, DPM

Stephen Isham was one of the pioneers of minimally invasive surgery in the U.S. and introduced his techniques to Mariano De Prado, MD, an orthopedic surgeon from Murcia, Spain. Dr. De Prado has done incredible work in teaching and writing about these techniques and has collaborated with Pau Golano, PhD, a Professor of Anatomy at Barcelona University, to produce an incredible textbook with dissection photos that illustrate many different percutaneous techniques

Mariano de prado, PMD

WARNING!!!
Stephen Isham, DPM, MD, was one of the pioneers of minimally invasive surgery in the U.S. and introduced his technique to Mariano De Prado, MD, an orthopedic surgeon from Murcia, Spain. Dr . De Prado has done incredible work in teaching and writing about these techniques and has collaborated with Pau Golano, phD, a Professor of Anatomy at Barcelona university, to produce an incredible textbook with dissection photos that illustrate many different percutaneous techniques

Mariano de prado & Pau Golano

GRECMIP

The **GRECMIP** was founded by the encounter of French surgeons with leaders in arthroscopic and so-called minimally invasive surgery of the foot and Ankle: DR DE PRADO (**Spain**) and Dr. S. ISHAM (**USA**)

In September 2002, Dr. Christophe DE LAVIGNE, Stéphane GUILLO and Olivier LAFENETRE, after meetings these 3 surgeons, created the group with the project to develop and promote this new surgical approach.

Isham Reverdin

- Efficacité sur DMAA
- Efficacité sur HVA
- Efficacité limtée sur IMA
- Risque d'incongruence articulaire et arthrose
- Courbe d'apprentissage
- Pas de fixation

INDICATIONS GRECMIP

Chirurgie de 1ère intention

HVA < 30°

IMA < 16°

Hallux valgus congruent non arthrosique

Flexion dorsale ≥ 90°

	Pre-operative	Last follow-up
Range of movement of the first MTPJ (°)		
Overall movement*	101.6° (14.1°) (80° to 140°)	104.7° (SD 16.3°) (60° to 140°)
Dorsiflexion*	83.1° (SD 8.7°) (70° to 100°)	85.6° (SD 10.6°) (50° to 100°)
Plantar flexion	18.4° (SD 8.5°) (10° to 40°)	19.1° (SD 9.0°) (0° to 50°)
Forefoot type (%)		
Egyptian	37 (82)	3 (7)
Square	5 (11)	37 (82)
Greek	3 (7)	5 (11)
AOFAS score*	62.5 (SD 8.0) (30 to 80)	97.1 (SD 5.4) (75 to 100)
Angle (°)		
HVA*	26.2° (SD 4.9)° (16° to 40°)	9.6° (SD 3.1°) (4° to 18°)
IMA*	11.8 (SD 2.7°) (6° to 18°)	7.9° (SD 2.1°) (3° to 11°)
PASA*	12.7° (SD 4.2°) (4° to 20°)	7.5° (SD 2.5°) (-2° to 11°)
TASA*	1.4° (SD 4.1°) (-9° to 10°)	-0.3° (SD 2.0°) (-9° to 8°)
IPA*	12.0 (SD 3.1) (7 to 22)	7 (SD 3.1) (4 to 12)
Metatarsal index		
Minus	6 (13)	40 (89)
Plus-minus	21 (47)	5 (11)
Plus	18 (40)	0 (0)

Lucas J, Golanó P, Roshan-Zamir S, Darcel V, Chauveaux D, Laffenêtre O. Treatment of moderate hallux valgus by percutaneous, extra-articular reverse-L Chevron (PERC) osteotomy. Bone Joint J (2016) 98-B, 3:365-73

		Numbers	AOFAS score increase
		45	34.6
IMA (°)	15°+	7	36.6
	< 15°	38	34.2
PASA (°)	< 12°	17	33.2
	12°+	28	35.5
Arthrolysis	Yes	22	37.4
	No	23	32.0
			MTP1 overall mobility increase (°)
		45	3.1°
Akin fixation*	Yes	20	7.0°
	No	17	-0.6°

MATERIEL ET METHODES

Notre série

Matériel et méthodes

-Entre 2017 et 2020
-34 PERC (22 Patients)
-Age moyen 50 ans
-20 femmes (16 bilatéral)
et 2 hommes
- Recul moyen 29 mois

Critères d'inclusions :

- Chirurgie de premiere intention
- HVA inf a 30 °
- IMA inf a 16 °
-Hallux valgus congruent non arthrosique
- Flexion dorsale sup ou = a 90°

Mareriels et Methodes

- Type d’Anesthésies : AG 4 ,ALR : 10, Walant :20
- Postions : en Décubitus dorsale ,pied opérer dépassant la table reposant sur le fluoroscope, le membre inferieur controlatéral est fléchi a 90 °
- Pas de garrot pneumatique
- Amplificateur de brillance

-Matériels spécifiques : Beaver lame 3mm, décolleur ou Elévateur ,Râpes, Moteur ,Fraises





TECHNIQUE OPERATOIRE

Le Chevron percutané distal du 1 rayon a pour objectif le déplacement de la tète métatarsienne tri-dimensionnel permettant la correction des hallux valgus mineurs a modéré

L'exostose médiale est conserve sert de point d'appui au déplacement

Le design de l'ostéotomie en chevron en L plus proximal et extra articulaire

L'arthrolyse métatarso-phalangienne latérale optionnelle sert a obtenir un parallélisme entre les surfaces articulaires distales des 1 et 2 métatarsiens

Ostéotomie de P1 a la carte en fonction de la présence d'une crosse latérale ,d'une pronation de l'hallux et ou du canon de l'avant pied

TECHNIQUE OPERATOIRE

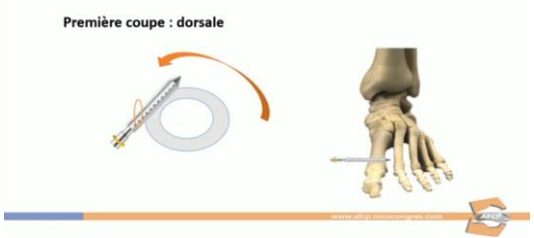

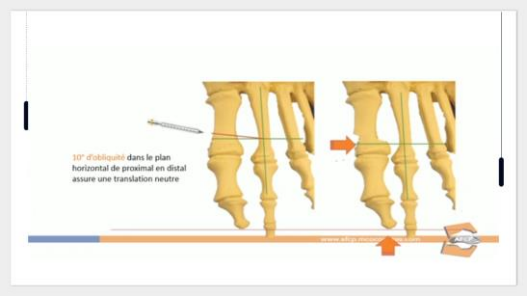

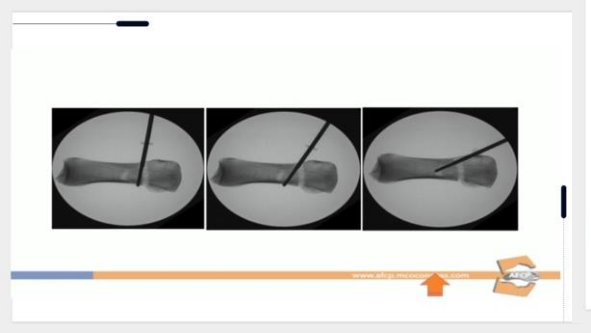

FIXATIONS

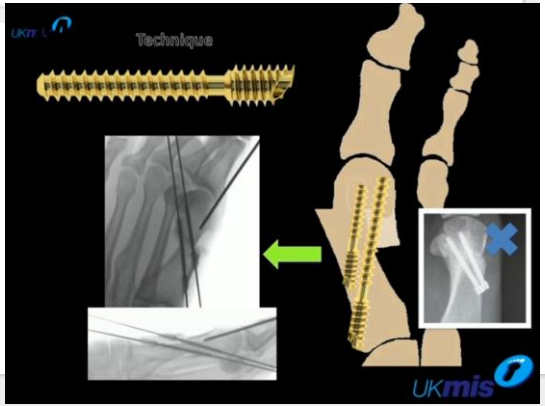

OSTEOTOMIE D'AKIN

PERC d’un Hallux valgus modéré(voies d’abords)

Abord percutané au Beaver 3mm

Exostosectomie à la Wedge 2mm

Ostéotomie distale de la tête métatarsienne type chevron à la Shannon 2 mm et long 20 mm

Lavage et évacuation de la bouillie osseuse


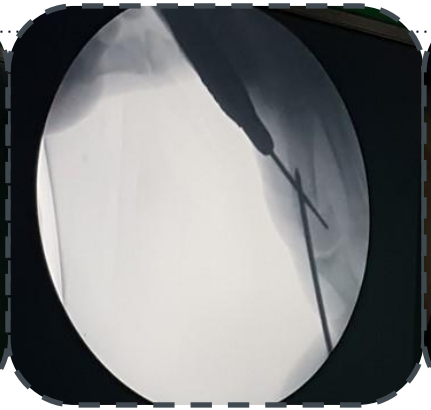

Réduction a l’aide d’une broche de Kirchner 2 mm

fixation par vis de Herberg

Vissage finale sous contrôle Fluorscopique

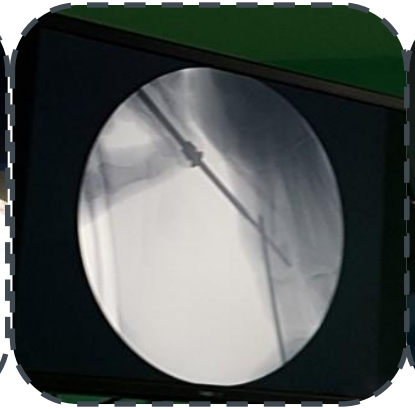

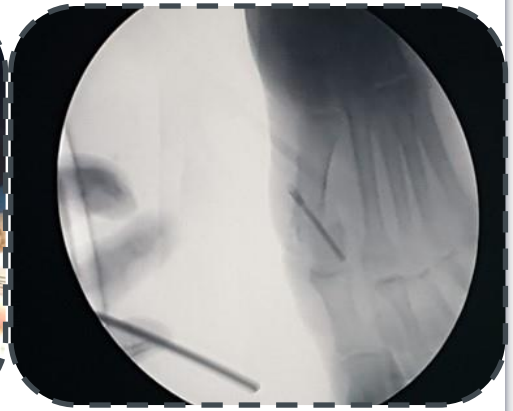

Akin percutane

PERC aspect finale des voies d'abords

Chevron mini-invasive et chevron percutané

Hallux valgus
modéré
PERC + Akin

GESTES ASSOCIES

Exostosectomie 4
Arthrolyse de la premiere articulation metatarso-phalangienne 10
Osteotomie d'Akin 12
Bunionnette 2
Weil percutané ou DMMO (Distal Metatarsal Minimally Ivasive Osteotomy) 5
Fixation par 1 vis 28
Fixation par 2 vis 4
Sans fixation 2

- SUITES POST OPERATOIRE
  - Premier pansement J15
  - +/- Confection d'une orthoplastie
  - Chaussure post opératoire plate
  - Surelevation du pied
  - Glaçage

COMPLICATIONS

Notre série

complications	Nombre de pied	commentaire
Infection profonde	0	
Infections superficielles	2	Résolu après lavage et atb
Brulures	2	Cicatrisation dirigée
Fracture sur vis	0	
raideur	3	Rééducation 6 mois
pseudarthrose	0	
Ablation de matériel	3	Aprés 8 mois

RESULTATS

Résultats

-AOFAS score pré opératoire 61(30/80)

-AOFAS score post opératoire 88(70 /95)

Taux de satisfaction 92%

CONCLUSIONS

L'ostéotomie PERC (Percutaneous extra-Articular Reverse-L Chevron) est une des méthodes de traitement de l'hallux valgus mineur a modère

- Permet des possibilités de correction multiple du chevron,
- Avantage de technique mini invasive percutané
- Durée opératoire raccourci,
- Conduit à une bonne mobilité de la MTP,
- Douleurs post opératoires réduites
- Meilleur taux de satisfaction
- Nécessite une courbe d'apprentissage
- Matériel spécifique.

Merci pour votre attention

AFCP Lyon 2017

Saw bone marseille 2018