Diagnostic d’une PTG instable

- Aymard de Ladoucette, MD
  - Toulouse, France
  - Sitio de Arroio, Luz de Tavira, Portugal

Liens d’intérêts

Aymard de LADOUCETTE, MD

Secrétaire général Société Française de la Hanche et du Genou

Actionnaire : Digikare

Consultant : Eurofins

Instabilité fémoro-tibiale après PTG

- Diagnostic fréquent
  - 6-22% des causes de révision
  - 3ième cause de révision après infection et descellement
  - 3% révisions dans les 2 premières années

■ THE REVISION KNEE ARTHROPLASTY

The unstable knee

WOBBLE AND BUCKLE

M. P. Abdel, S. B. Haas

Bone Joint J 2014;96-B(11 Suppl A):112–4.

The Journal of Arthroplasty 29 (2014) 1774–1778

Contents lists available at ScienceDirect

The Journal of Arthroplasty

journal homepage: www.arthroplastyjournal.org

Why Are Total Knee Arthroplasties Failing Today—Has Anything Changed After 10 Years?

Peter F. Sharkey, MD, Paul M. Lichstein, MD, MS, Chao Shen, MD, Anthony T. Tokarski, BS, Javad Parvizi, MD, FRCS

Orthopaedics & Traumatology: Surgery & Research 105 (2019) 639–645

Contents lists available at ScienceDirect

Orthopaedics & Traumatology: Surgery & Research

journal homepage: www.elsevier.com

Original article

Have the frequency of and reasons for revision total knee arthroplasty changed since 2000? Comparison of two cohorts from the same hospital: 255 cases (2013–2016) and 68 cases (1991–1998)

Julien Pietrzak[a,b,*], Harold Common[c], Henri Migaud[a,b], Gilles Pasquier[a,b], Julien Girard[a,b], Sophie Putman[a,b]

P.L. Lewis et al. / The Journal of Arthroplasty 37 (2022) 286–297

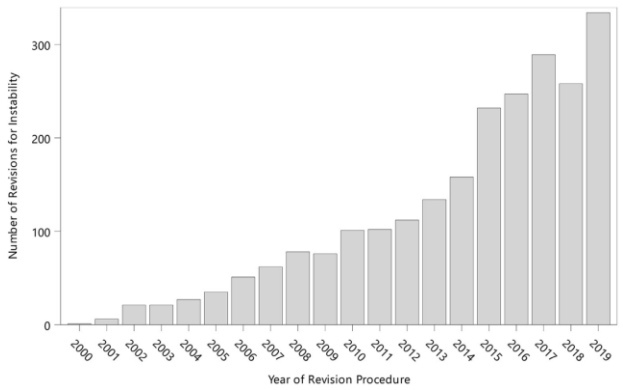

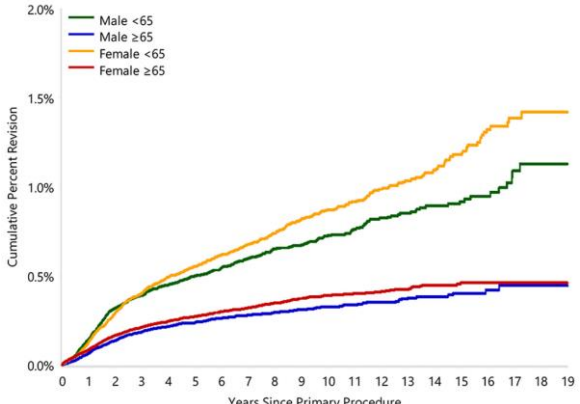

P.L. Lewis et al. / The Journal of Arthroplasty 37 (2022) 286–297

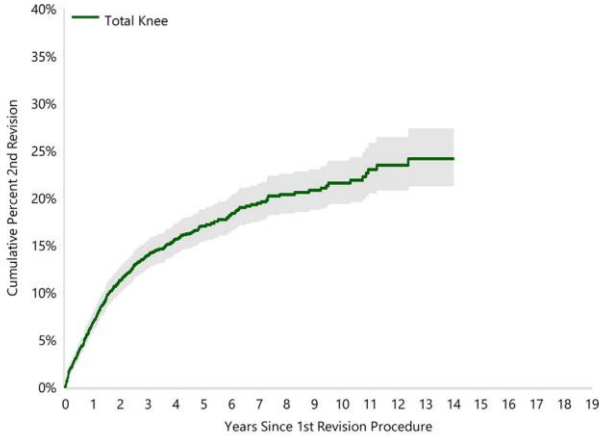

Reasons for Second Revision Following First Revision for Instability.

Second Revision Diagnosis	Number	Percent
Instability	122	32
Loosening	103	27
Infection	78	20
Patella causes	22	6
Pain	17	4
Other	43	11
Total	385	100

Diagnostic ≠

- Descellement
- Usure PE
- Appareil extenseur
- Rupture d'axe
  (PTG charnière)

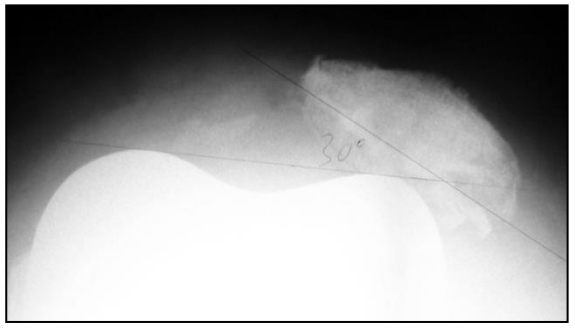

Les PTG instables présentent plusieurs tableaux cliniques !

Instabilité fémoro-tibiale d’une PTG

Laxité

- Mal-fonction mécanique
- Malposition anatomique

Sans anomalie

- Osseuse ou prothétique

Avec enveloppe ligamentaire

- Compétente
- Parfois déficiente

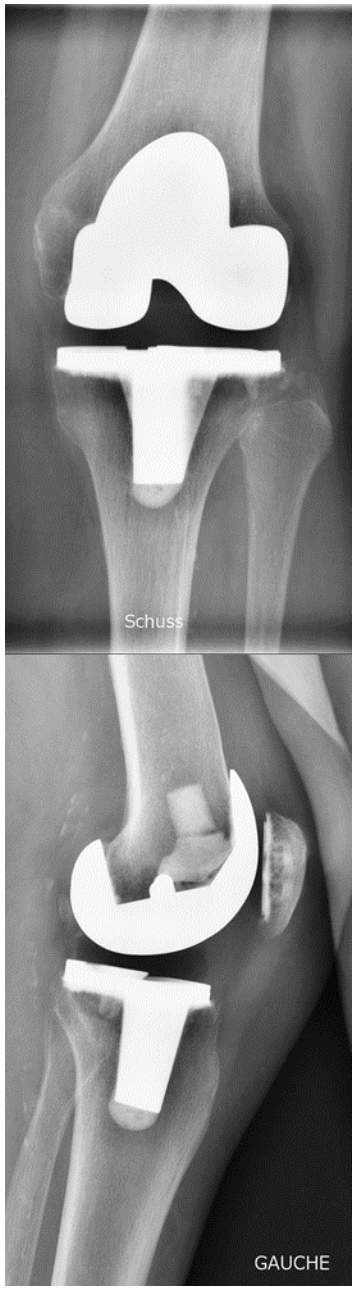

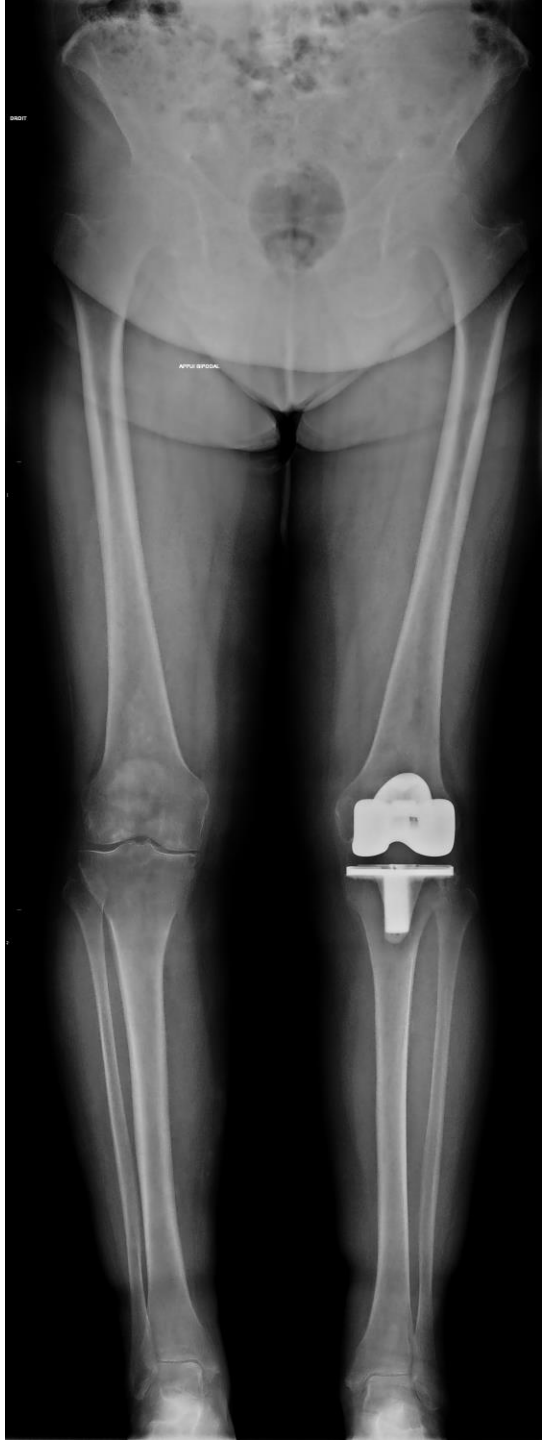

⚠ Attention ! ⚠

!! • Être certain qu’il ne s’agisse pas d’une infection !!

- Certains genoux instables n’ont aucun symptôme
- Certains genoux laxes n’ont aucune instabilité
- Certains genoux laxes ont des symptômes différents d’une instabilité

Quand suspecte-t-on une instabilité après PTG?

- Symptômes
  - Instabilité : Quand, depuis quand, comment, pourquoi .....
  - Mais parfois la laxité est plus subtile !

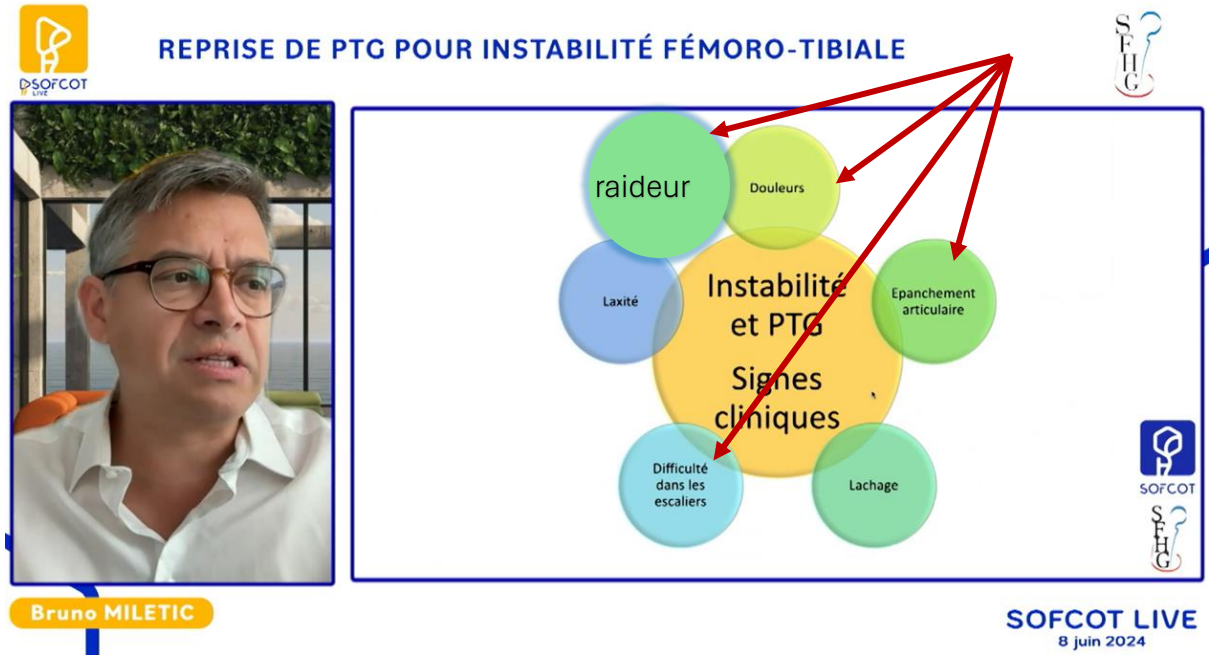

Quels sont les moyens diagnostiques à notre disposition ?

- Clinique
  - Examen
    - Morphotype
    - Déformation en tiroir
    - Marche : instabilité dynamique, en vr ou vg
    - Se relever d’une chaise,
    - Pratique des escaliers,
    - Assis, Quadriceps relâché : effectuer une extension active
    - Cinétique fémoro-patellaire

D Barrett

Quels sont les moyens diagnostiques à notre disposition ?

- Examen
  - Amplitudes articulaires
  - Localisation de la douleur
    - bandelette iliotibiale
    - Postérieures ischio-jambières
  - Recherche d'un tiroir :
    - Médio-latéral
    - Antéro-postérieur

- Extension
- Début de flexion
- Flexion 45°
- Flexion 90°

∃ une laxité physiologique !

Quelles radiographies ?

- Radiographies habituelles de contrôle des PTG postopératoires :
  - Face debout, monopodale
  - Profil debout, monopodale
  - Fémoro-patellaire 30°
  - Pangonogramme debout, bipodal, de face et de profil ou EOS

- Et préopératoires

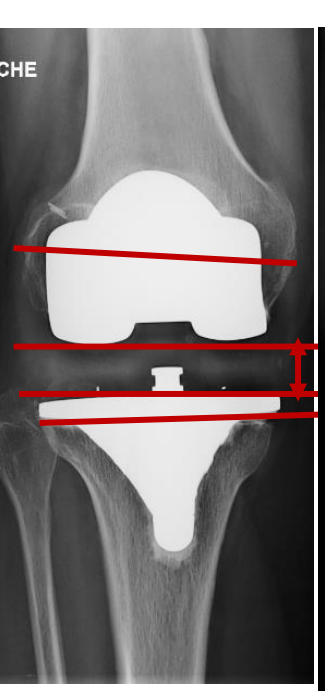

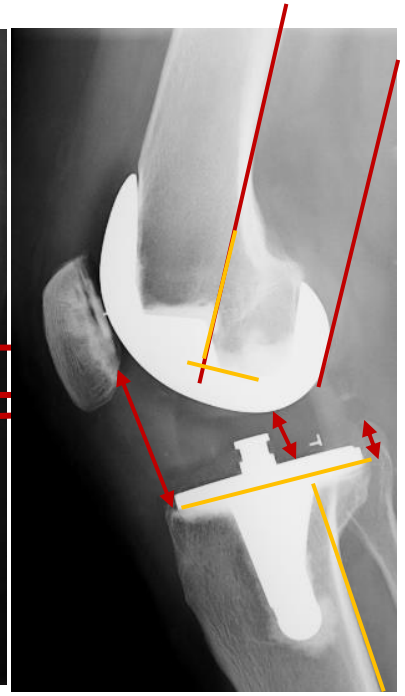

- Importance des coupes osseuses
- Hauteur de patella

- Alignement
- Orientation des coupes
- Obliquité de l'interligne articulaire
- Hauteur de l'interligne articulaire

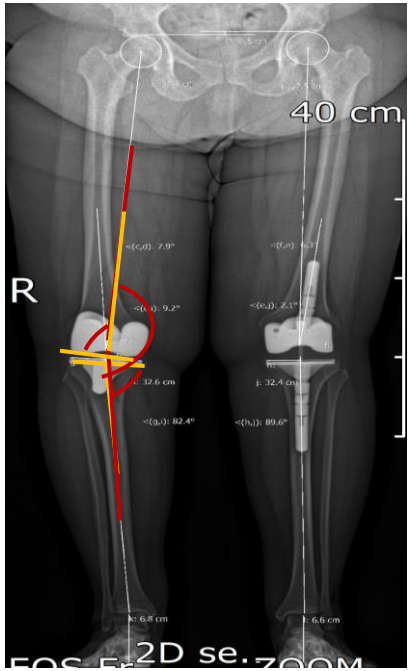

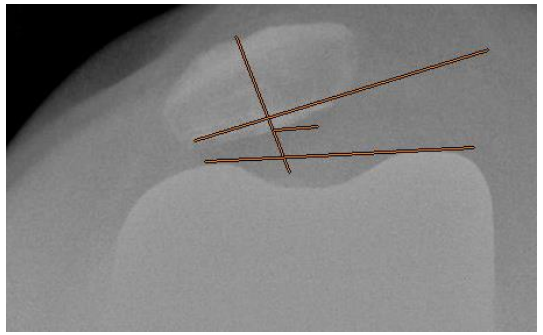

- Patella
  - Centrage
  - Bascule
  - Épaisseur

Quelles radiographies ?

+++++

- Clichés complémentaires :
  - Clichés dynamiques (comparatifs)
    - Face en Varus/valgus en extension & 20 flexion
    - Tiroir AP extension, (45) - 90° flexion

Tiroir > 10 mm : anormal
Hischmann 2022

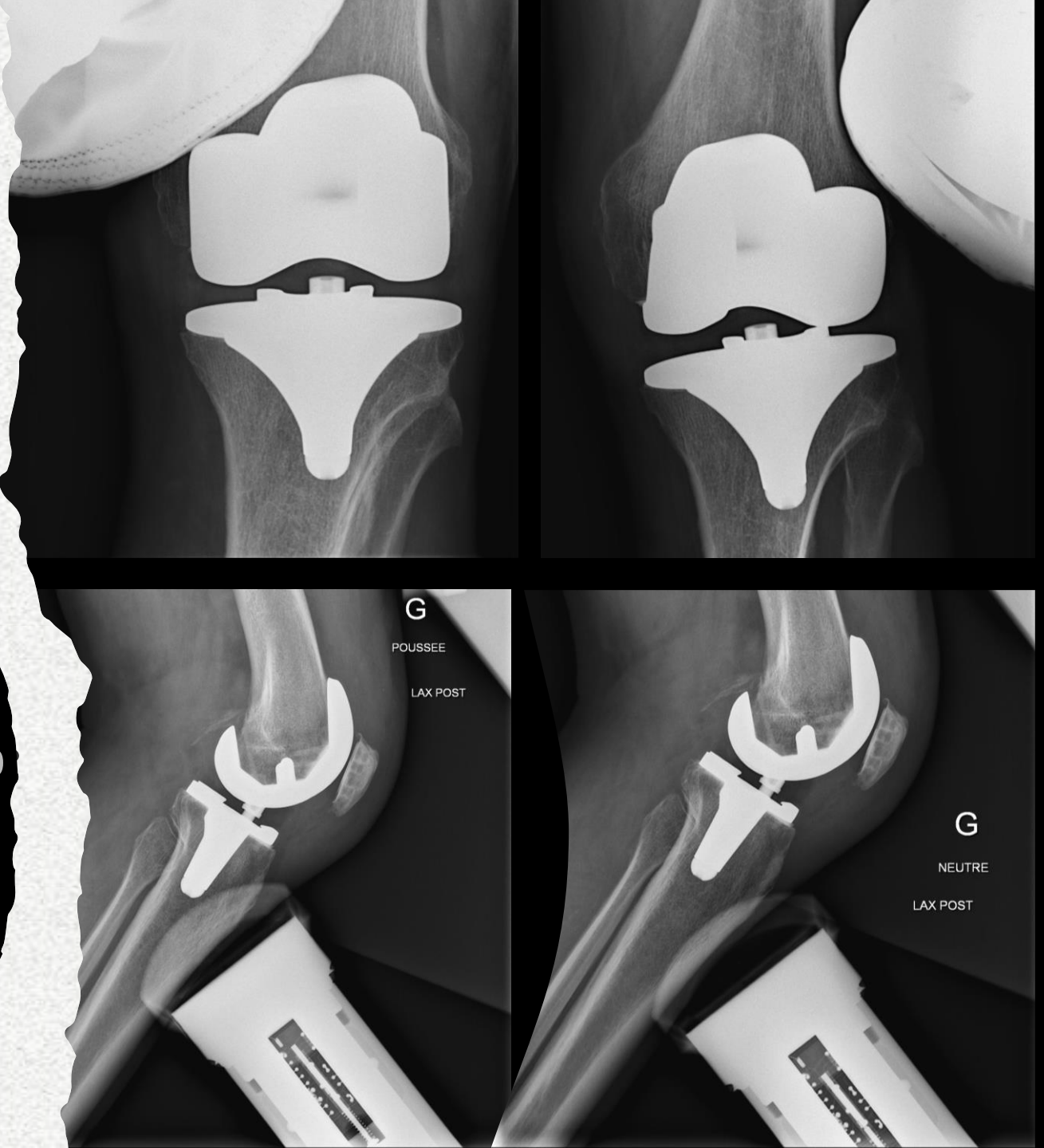

Scanner de mesures des rotations fémorale, tibiale, fémoro-tibiale

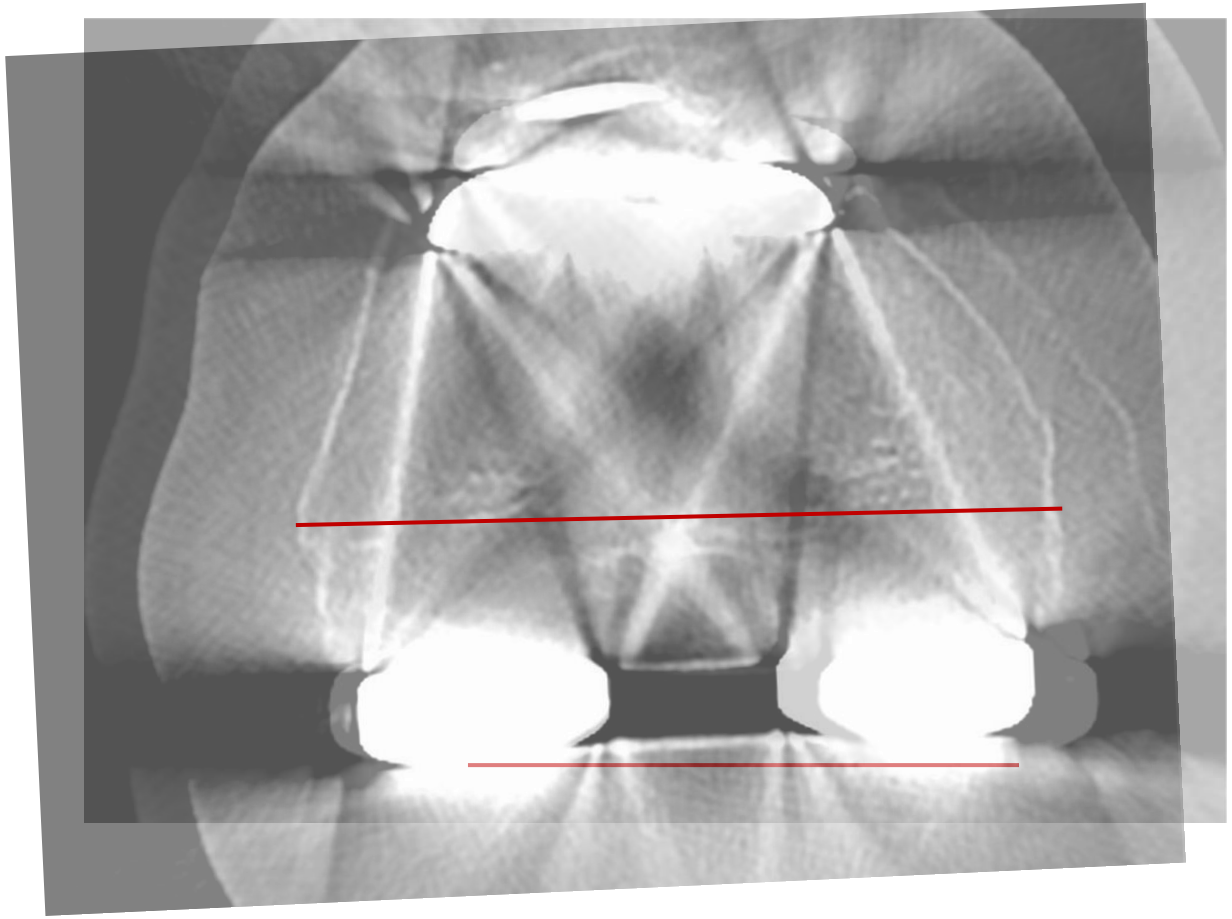

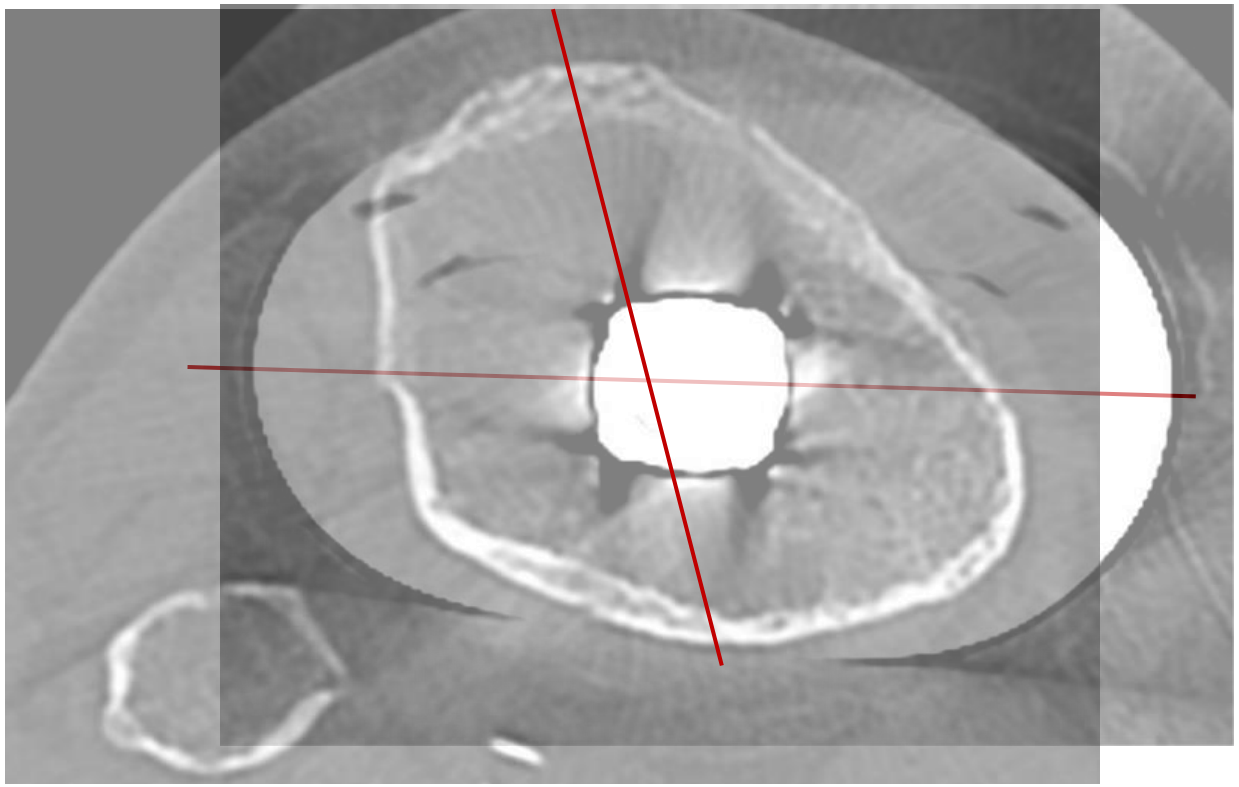

Épreuve diagnostique

- Orthèse articulée

Moment d’apparition de l’instabilité ?

- Immédiate :
  - Anomalies préopératoires (neuro, génétique, séquelles d’entorse…)
  - Anomalies peropératoires : erreurs chirurgicales
- Tardive
  - Traumatique (LCP or lésions d’un ligament collatéral)
  - Usure du polyéthylène
  - Descellement

Comment interpréter ses résultats ?

- Y a-t-il une laxité
  - En extension ?
  - E flexion ?
  - En extension et en flexion ?
  - Ni en extension ni en flexion ?
- Le genou est-il instable
  - dans le plan coronal ?
  - dans le plan sagittal ?

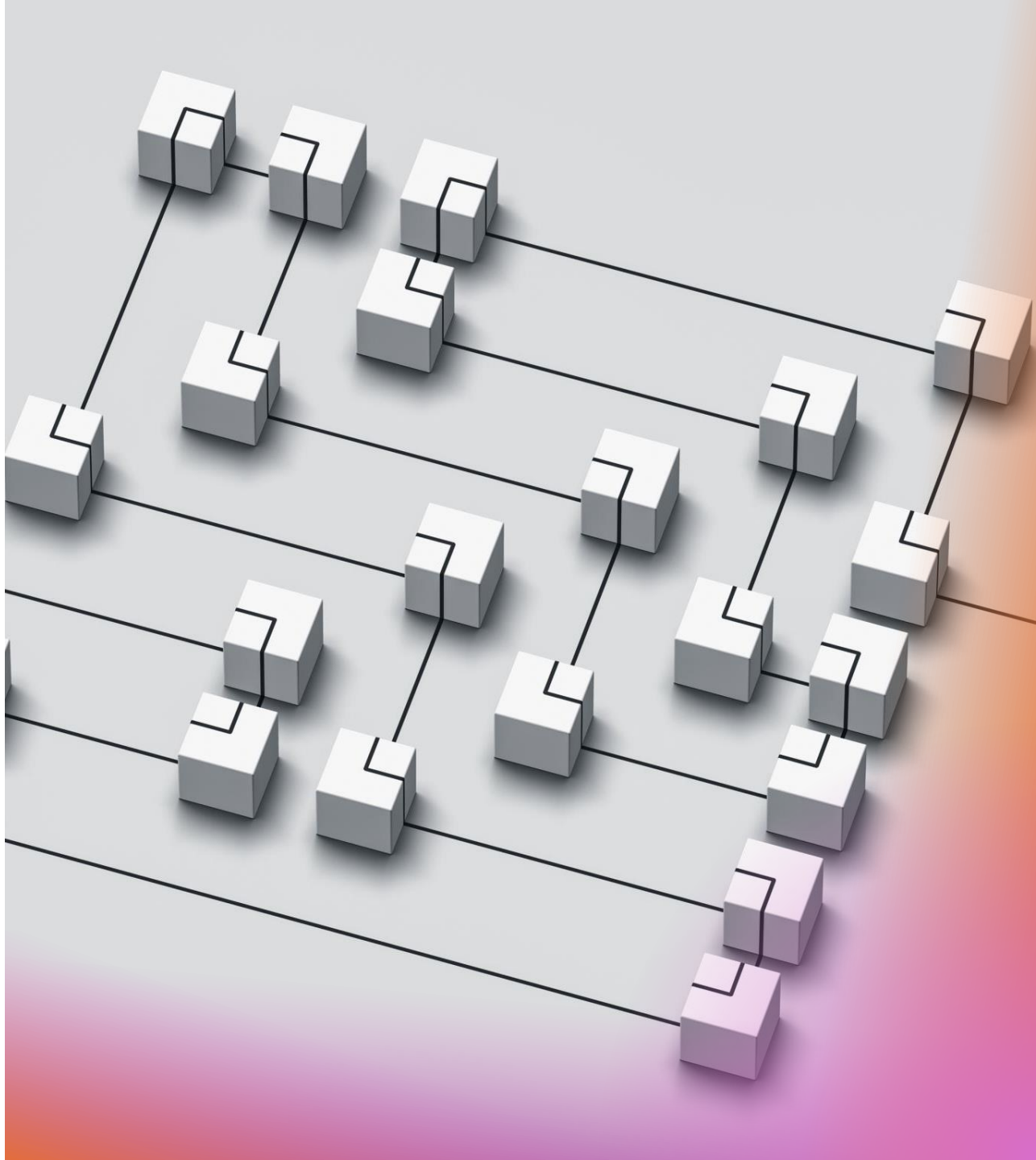

Classification de la laxité

- Laxité en
  - Extension
  - Flexion
  - Semi (mid)-flexion
  - Multidirectionnelle
  - Hyperextension

Laxité en extension

Espace en extension > flexion

- Symétrique
  - Raideur de la flexion persistante
  - Pseudo-patella baja

  - PE épais
  - Résection osseuse excessive (fémur ++)

Laxité en extension

paratte

- Asymétrique
  - Varus or valgus dynamique à la marche
  - Espace asymétrique fémoro-tibial :
    - Soit en vr
    - Soit en vg

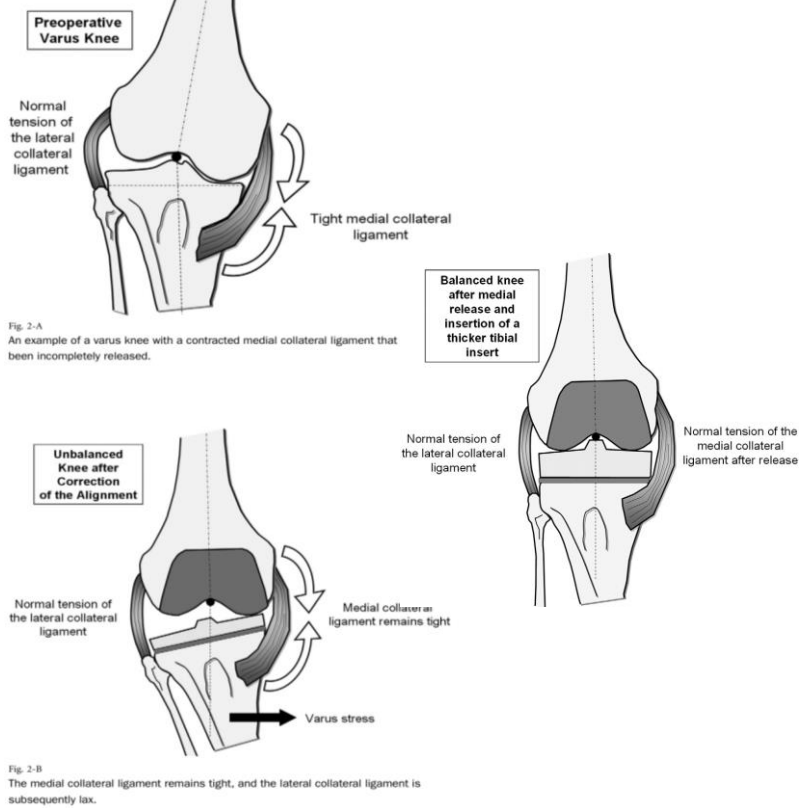

Valgus

LCM incompétent
Libération excessive LCM
Erreur de coupe

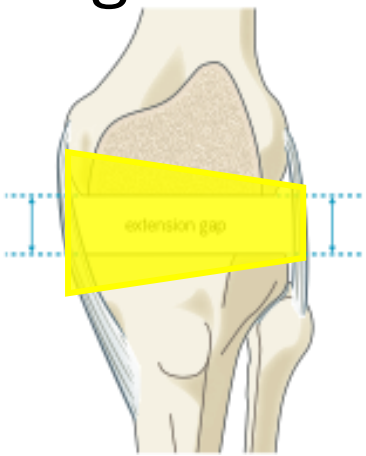

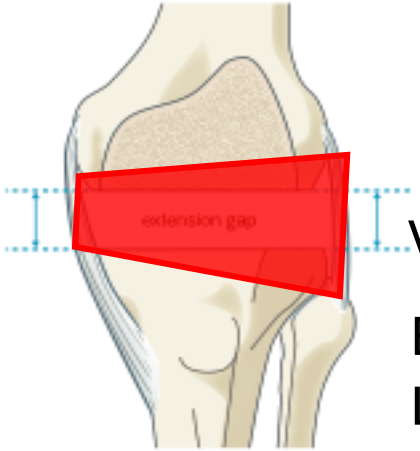

Varus

Erreur de coupe
Libération LCM insuffisante
Rotation insuffisante du composant fémoral

Laxité en flexion

Espace en flexion > en extension

Clinique :

- Épanchement
- Douleurs postérieures
- Instabilité ou douleurs dans les escaliers
- Démarche anormale avec pied en rotation interne
- Course patellaire anormale
- Raideur de l’extension

Examen ligamentaire :

- Tiroir postérieur à 90° flexion (Paratte 2008, Green 2020, Hannon 2022)

Laxité en flexion

- Rx :
  - Encombrement fémoral postérieur réduit par
    - Composant fémoral trop étroit
    - Coupe fémorale postérieure trop importante
    - Translation antérieure du composant fémoral (?)
  - ↗ pente tibiale postérieure
  - ↗ épaisseur PE
  - Recul postérieur du tibia

Laxité en semi-flexion (flexion 30-60°)

Clinique:

- Laxité médio-latérale préopératoire
- Épanchement
- Douleur
- Insatisfaction du genou
- Appréhension dans les escaliers ou en se relevant d'une chaise
- PTG bruyante
- Genou stable en extension et à 90° flexion
- Laxité médio-latérale et sagittale en mid-flexion

Rx

- Coupe fémorale distale excessive
- Translation antérieure du composant fémoral
- Interligne articulaire ↗ 5 mm
- Tiroir postérieur > 10 mm
- ↘ offset condylien postérieur

Laxité globale multidirectionnelle

- Erreurs multiples et laxité dans toutes les directions

Laxité exclusivement médio-latérale, en extension et en flexion

- Résection tibiale trop importante

Hyperextension

- Pathologie ortho-neurologique préexistante
  - Maladie neuromusculaire, arthropathie de Charcot
  - Polio
- Insuffisance de l’appareil extenseur
- Défaut de verrouillage du PE sur l’embase tibiale
- Déformation en valgus fixé avec contracture isolée de la bandelette iliotibiale
- Marche en hyperextension
- Rx :
  - Espace en extension ↗↗

Que retenir ?

- Les règles de base de pose d’une PTG
  - Alignement selon la technique d’implantation
  - Hauteur de l’interligne articulaire
  - Obliquité de l’interligne articulaire
  - Orientation des coupes
  - Orientation des composants dans les 3 plans
  - Équilibre ligamentaire approprié

- Le choix correct de la contrainte de la prothèse

Que retenir ?

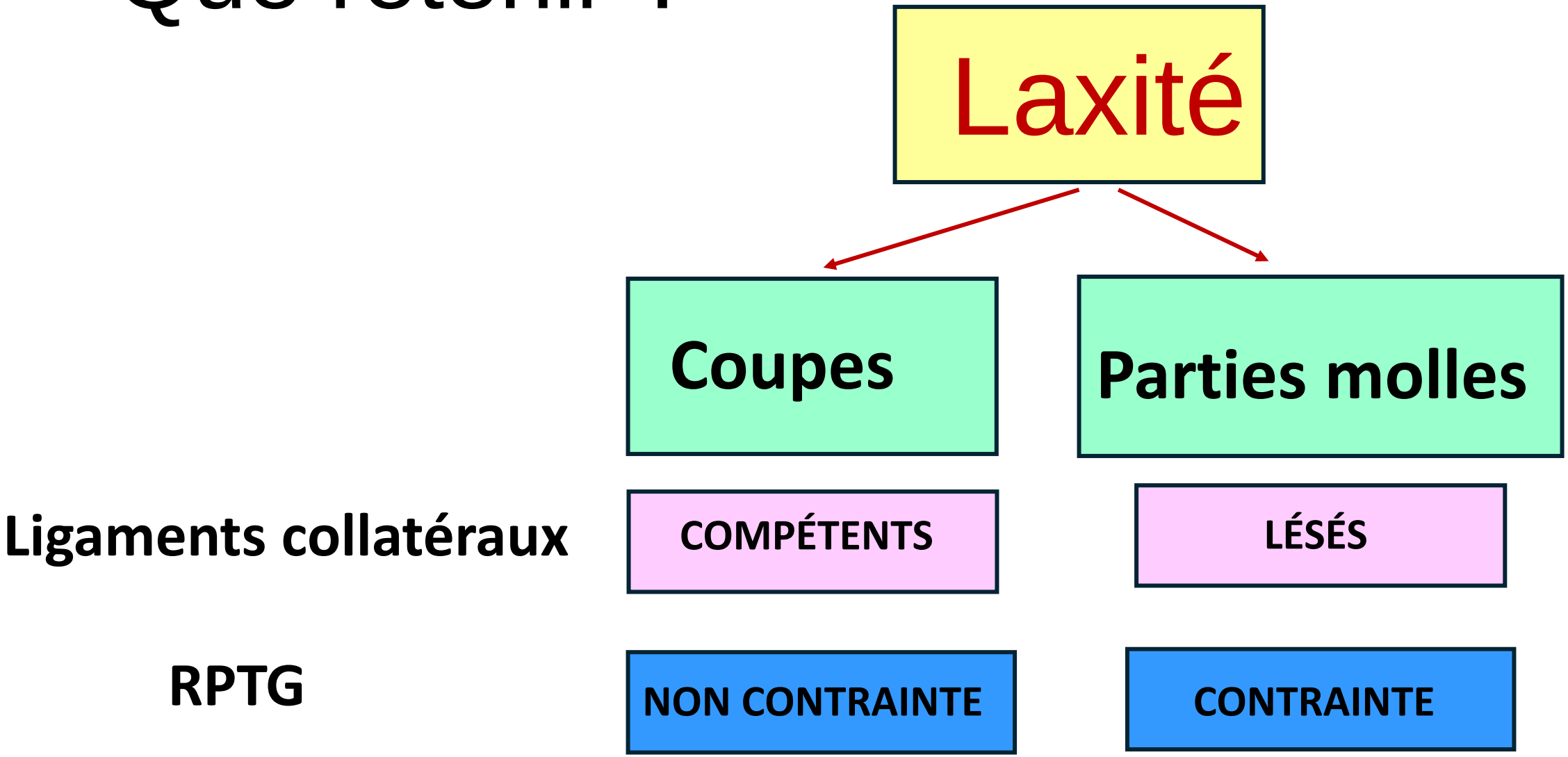
Laxité
Coupes
Parties molles
Ligaments collatéraux
COMPÉTENTS
LÉSÉS
RPTG
NON CONTRAINTE
CONTRAINTE

Quelles sont les options chirurgicales ?

Améliorer l'alignement du membre inférieur

↗ l'offset condylien postérieur

↘ la pente tibiale postérieure

↘ la hauteur de l'interligne articulaire

↗ l'épaisseur du polyéthylène

↗ la contrainte du polyéthylène

الجمعيـــة الجزائريـــــة لجراحـــــة العظـــام و المفـــــاصل

Société Algérienne de Chirurgie Orthopédique & Traumatologique

Merci