31 Congrès annuel international de la SACOT

24,25 et 26 janvier 2025

Nation invitée

ALLEMAGNE

Hallux valgus, de la plainte clinique à la chirurgie.

A. RACHEK
CHU de Tizi-Ouzou
Faculté de Médecine de Tizi-Ouzou

Introduction - Généralités

Hallux valgus…

- Déformation **multifactorielle et complexe**
- Déformation de l'avant-pied la plus fréquente et la plus opérée
- Prédominance féminine
- Pic à 40-50 ans
- Hérédité +++
- Polymorphisme clinique
- Plus de 300 techniques et variantes de techniques

Historique

Carl HUETER : le précurseur
Description : 1870
Première intervention chirurgicale : 1871.

KELLER : libération latérale

Chirurgie des partie molles (PETERSEN en1875,

MAC BRIDE , en 1928)

AKIN en 1925

HARDY, 1951 : mesures angulaires

Ostéotomies métatarsiennes (AUSTIN en 1962, SCHNEPP en 1983
Et SCARF en 1974…)

Chirurgie percutanée +++++

Notions de base

Anatomie /Biomécanique

03 fonctions du pieds

- **Sustentation**
- **Locomotion**
- **Amortissement**

Parabole de LE LIEVRE et courbe de MAESTRO

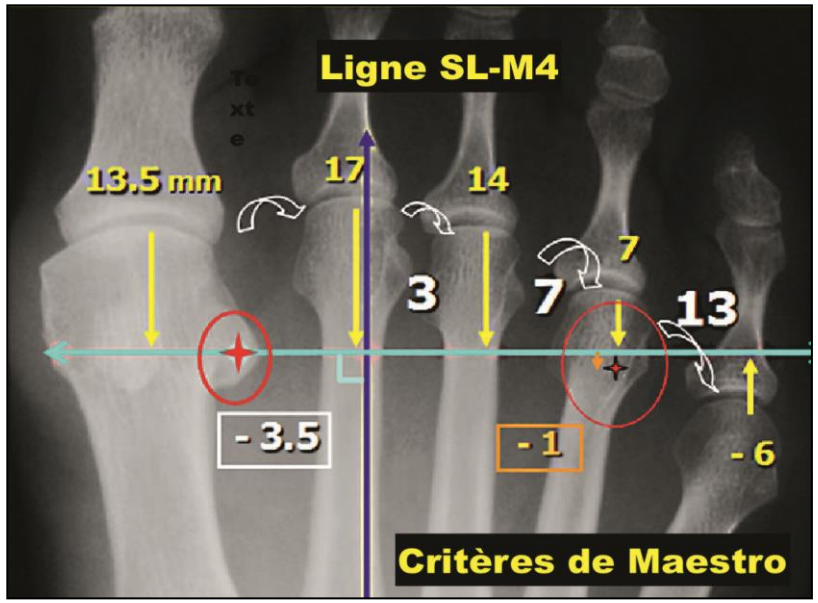

Mobilité : +++ extension
Stabilité

31 Congrès annuel international de la SACOT

24,25 et 26 janvier 2025

Anatomie /Biomécanique….

Equilibre ligamentaire et musculaire

Étiologies : Origine multifactorielle

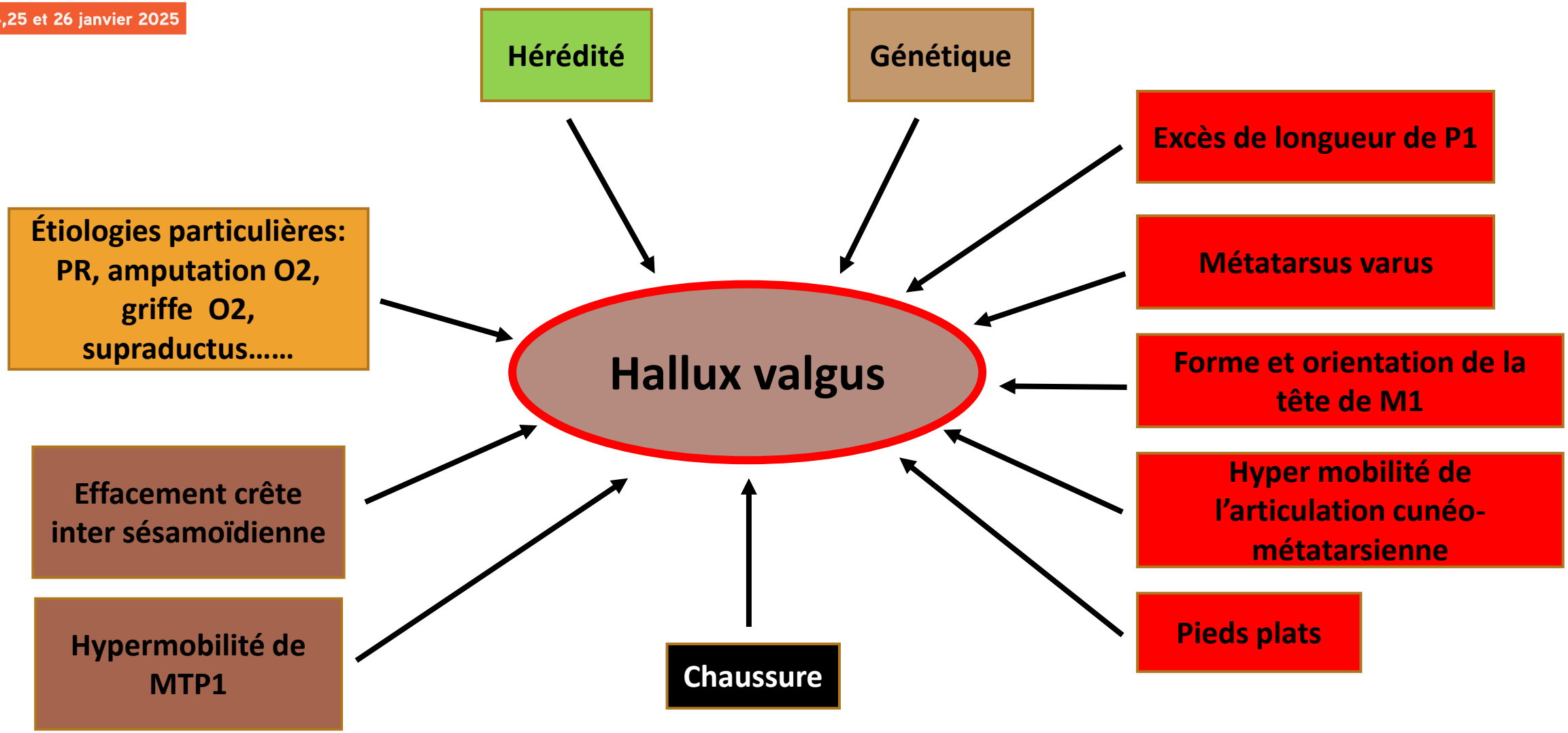

31 Congrès annuel international de la SACOT

24,25 et 26 janvier 2025

Anatomopathologie

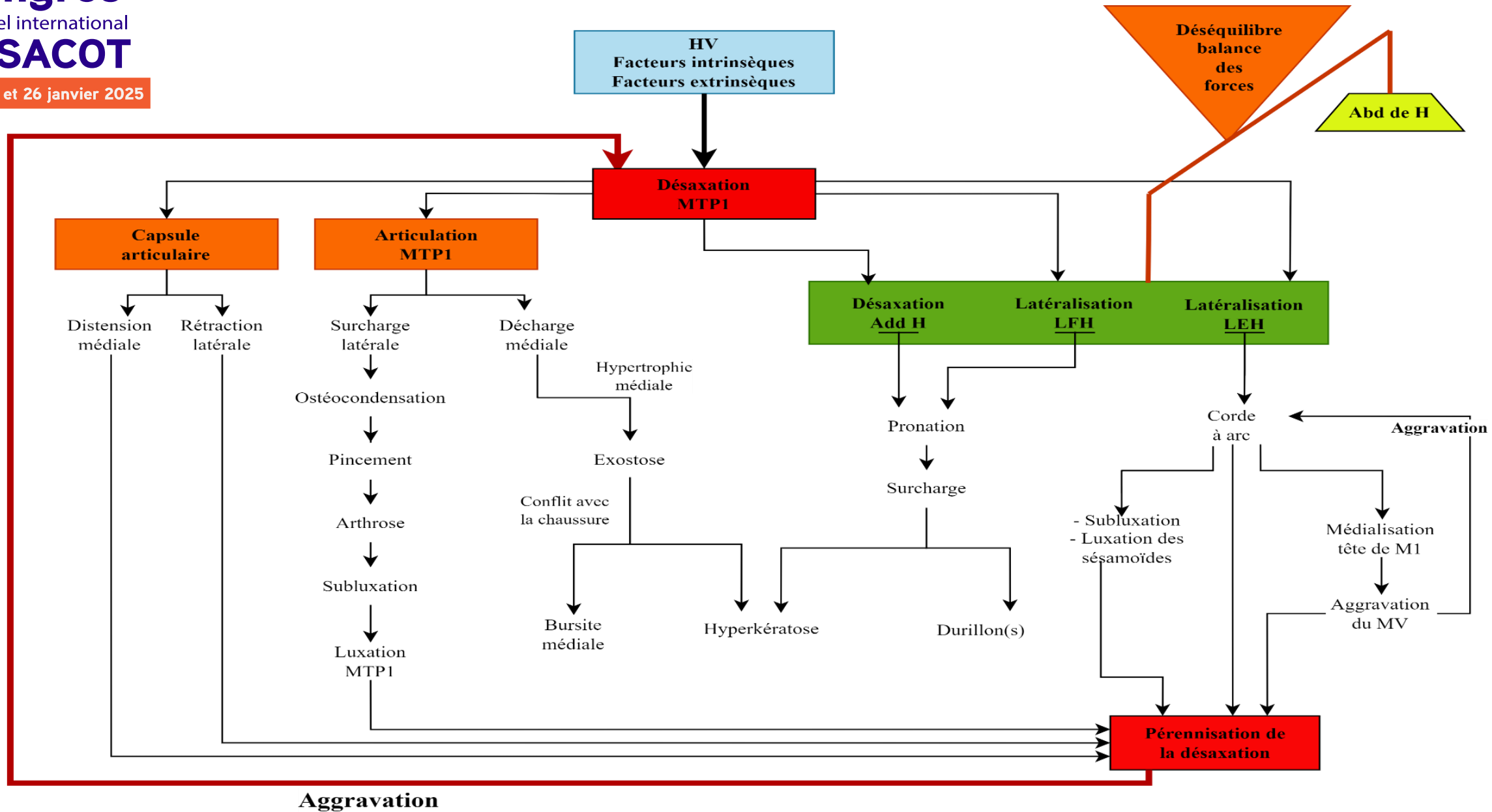

Quelle plainte clinique ?

Polymorphisme clinique

- Asymptomatique au début…..
- Plaintes du malade : douleur, gène au chaussage, gène fonctionnelle, gène esthétique…
- Examen physique :

Déformation et Canon du pied

Examen physique.....

Déformations associées

Réductibilité

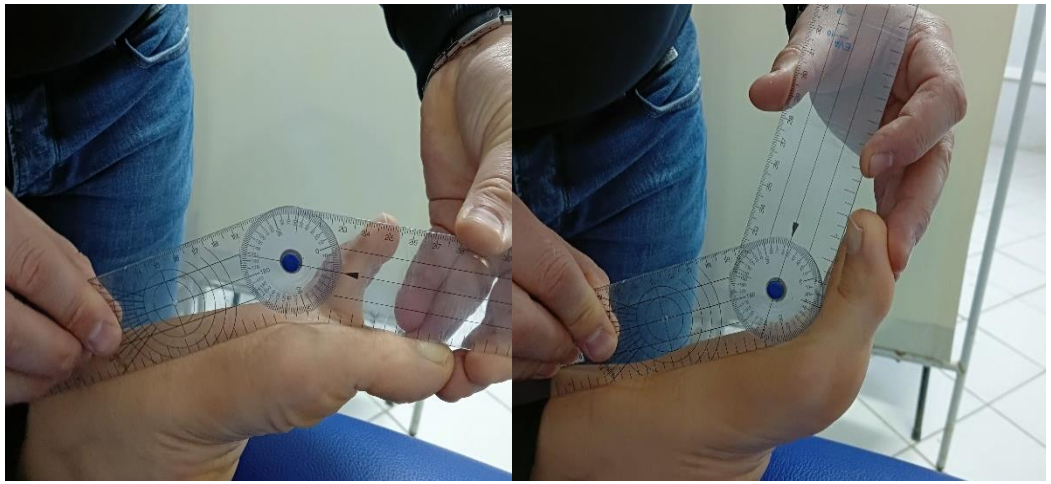

Mobilité

Retentissement

État trophique local

Motivations ?

Quelle étude radiologique?

Le bilan Complet



Et 5 règles…

1. **En charge**
2. **Agrandissement à 100%**
3. **Même technicien**
4. **Même lecteur**
5. **Mesure au rapporteur**

RX de face en charge

HVA
8° à 15°

IMA
5° à 10°

M1-M5
15° à 20°

RX de face en charge (suite)

IPA
≤ 10°

DMAA
< 10°

DM2AA
0°

RX de face en charge (suite)

Congruence + arthrose

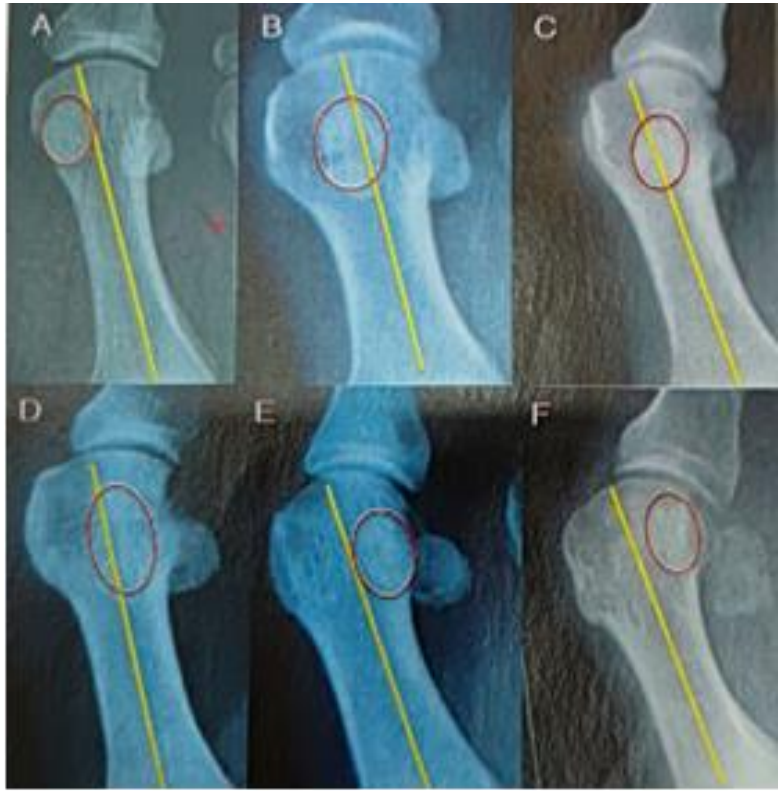

Position des sésamoïdes

RX de profil en charge

Angle de Djian-Annonier
120° à 125°

Angle d'attaque de M1
20° à 25°

Incidence de GUNTZ

ARS
≈ 7,4° (± 7,3°)

ARM
1,6° (±9,8°)

Quel traitement?

Traitement non chirurgical

- Améliore la tolérance de la déformation

- Rééducation fonctionnelle : auto-rééducation ou par un professionnel

Traitement chirurgical

- Corrige la déformation
  - Méthodes radicales
  - Méthodes conservatrices

Méthodes radicales : sacrifient la MTP1

Méthodes conservatrices

4 séquences:

- Arthrolyse latérale
- Exostosectomie
- **Correction de la déformation**
- Remise en tension médiale

Action sur les parties molles **(MAC BRIDE)**

Action sur l'os : **OSTEOTOMIES**

- Cunéiforme médial
- Première phalange (varisation+/-dérotation +/- accourcissement)
- **Premier métatarsien**

+/- gestes sur les rayons latéraux

Arthrolyse latérale

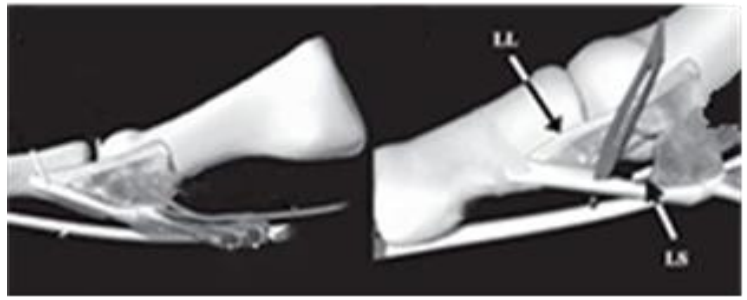

- Systématique pour beaucoup d'auteurs
- Prudente, progressive,

guidée par les tests opératoires

Supprime les rétractions latérales
Libère les sésamoïdes

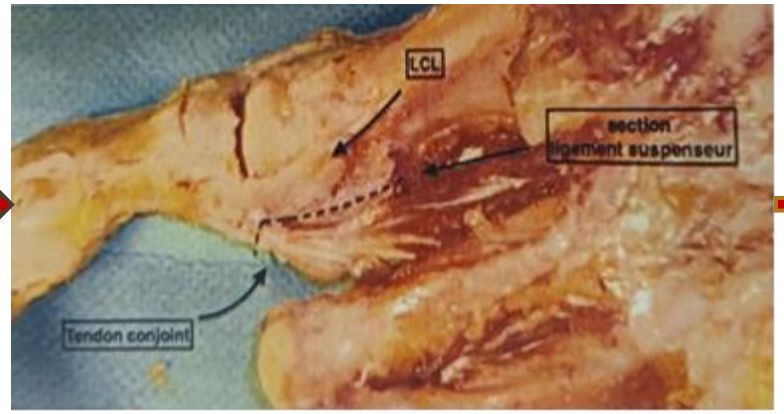

Réaligner la MTP1 et réduire les sésamoïdes

Exostosectomie

Remise en tension médiale

Correction de la déformation par action sur les parties molles

Opération de MAC BRIDE (1928)

Garde de nombreux adeptes.

Désinsertion du tendon conjoint du muscle adducteur de l'hallux

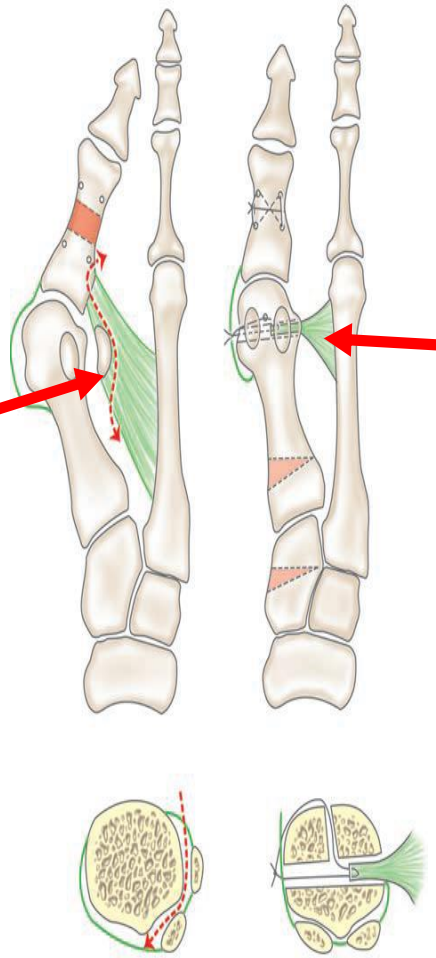

Transfert du muscle adducteur sur la face médiale de M1 à travers le tunnel osseux ou sous le col de M1

Correction de la déformation par action sur l'os

- Ostéotomie (ouverture dorsale, ouverture médiale) du cunéiforme médial.

- Arthrodèse cunéo-métatarsienne

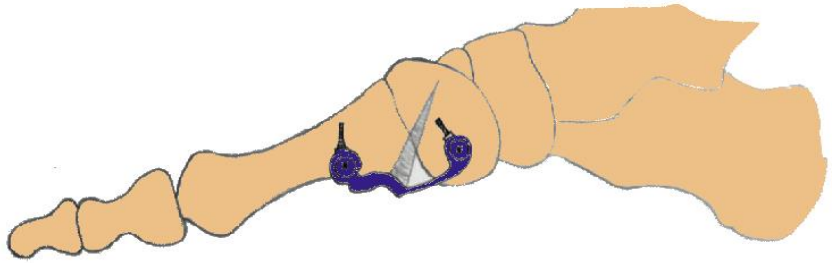

❑Ostéotomie de la P1 de l'hallux:

- Geste associé+++++
- 03 corrections possibles.

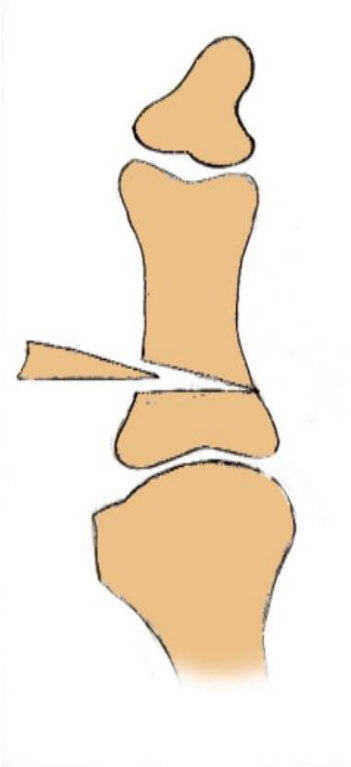

Varisation

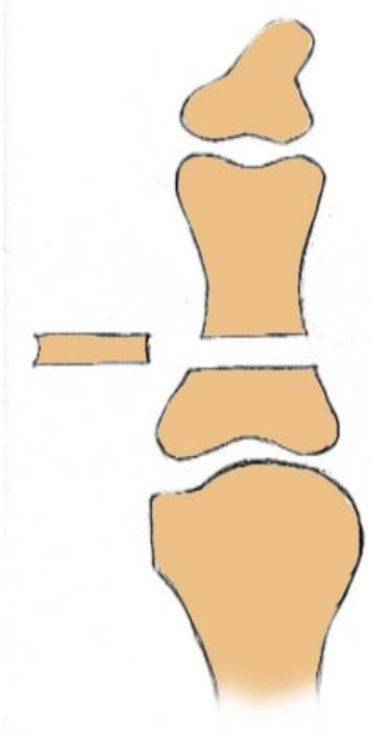

Accourcissement +/- dérotation

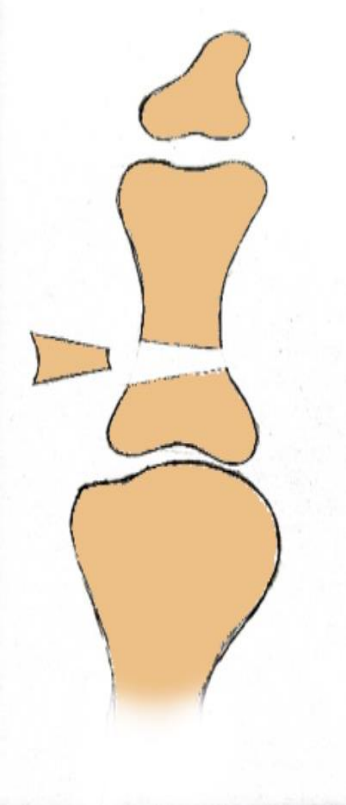

Varisation + accourcissement +/- dérotation.

Ostéotomies métatarsiennes

- Gravité de l'HV.
- Correction souhaitée

→

- Cervico-céphaliques distales
- Proximales
- Mixte, bipolaire de Schnepp
- Diaphysaires

31 Congrès annuel international de la SACOT
24,25 et 26 janvier 2025

Ostéotomies métatarsiennes cérvico-céphaliques distales… (percutanées +++++)

REVERDIN

ISHAM-REVERDIN

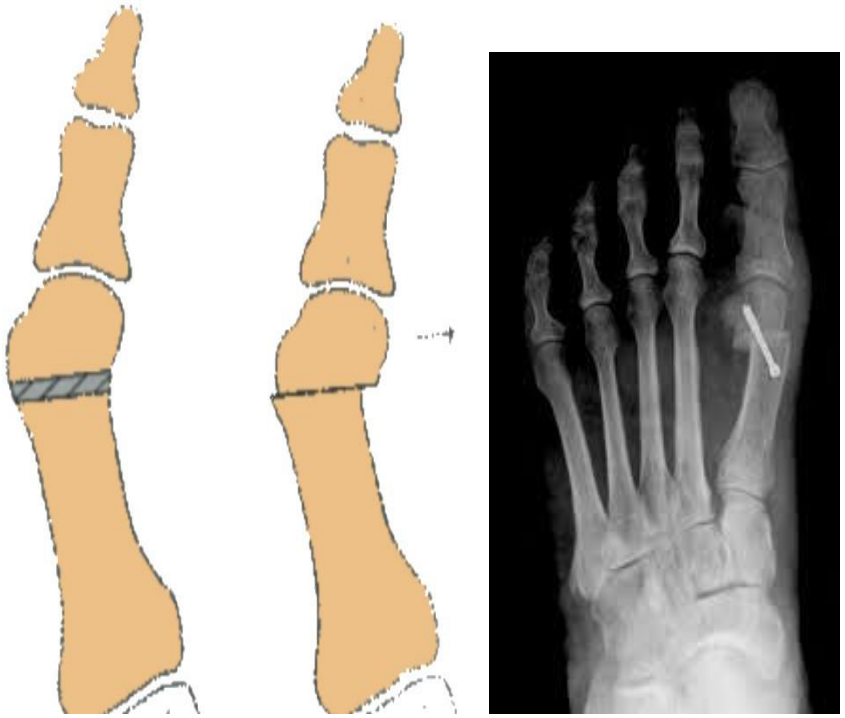

HOHMANN

Ostéotomies métatarsiennes cérvico-céphaliques distales…(percutanées+++++)

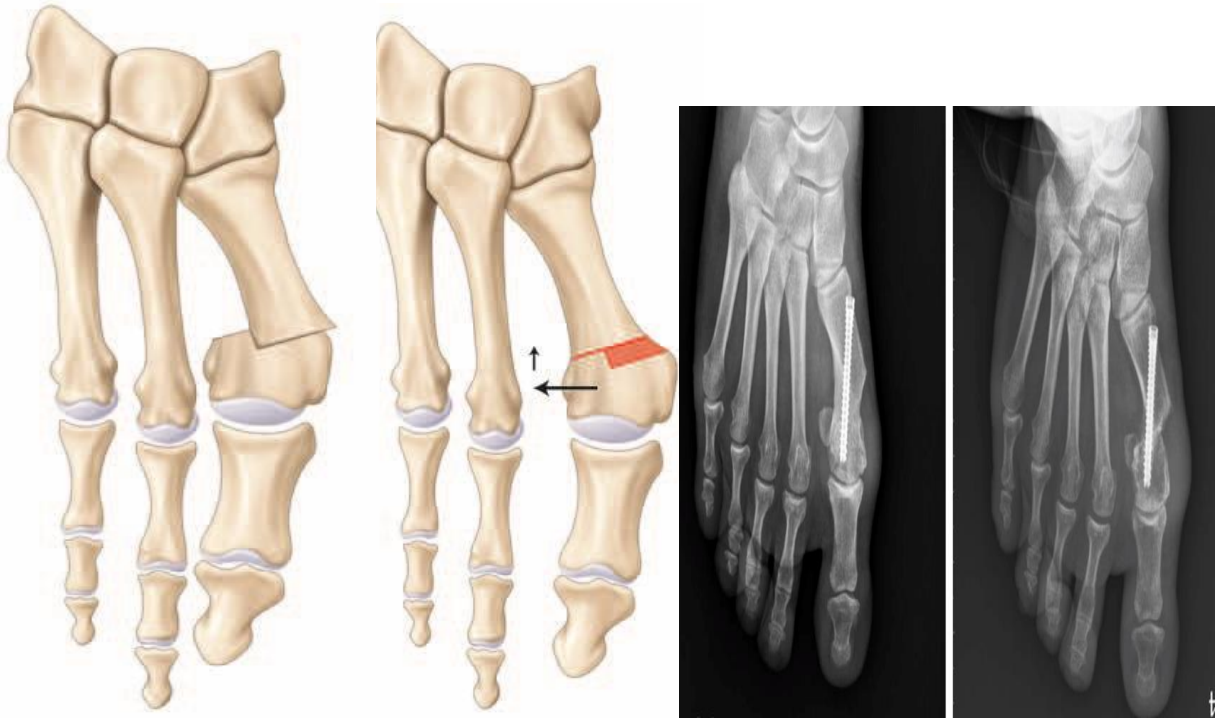

MITCHELL

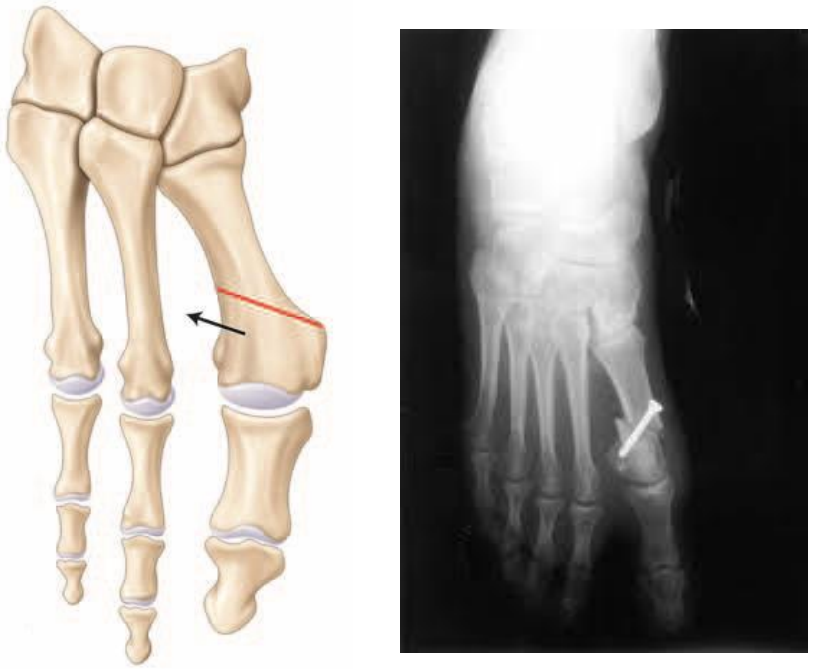

WILSON

Ostéotomie métatarsiennes cérvico-céphaliques distales (percutanées +++++)

BOSCH

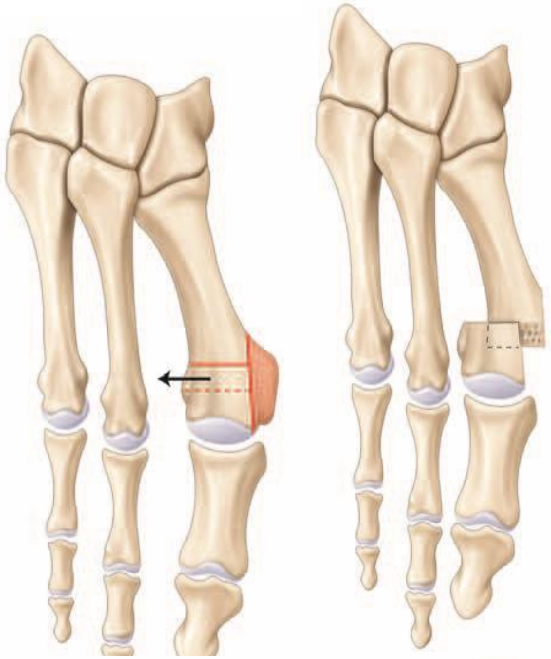

AUSTIN

Ostéotomies basi-métatarsiennes proximales

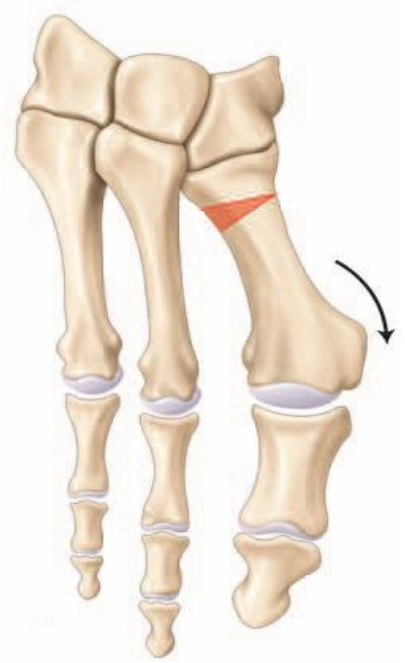

Fermeture latérale

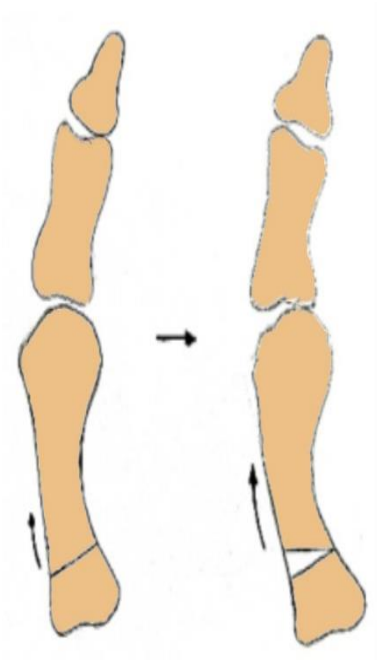

Ouverture médiale

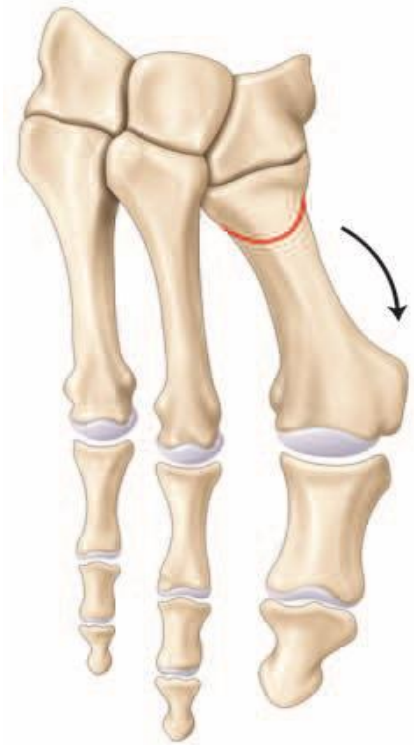

Curviligne

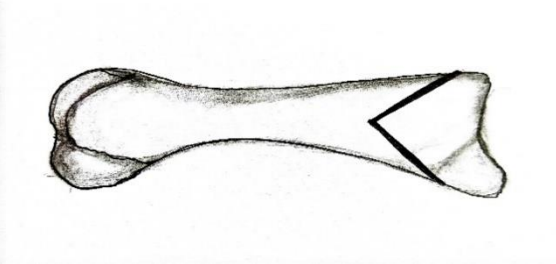

En chevron

Ostéotomie mixte bipolaire de SCHNEPP

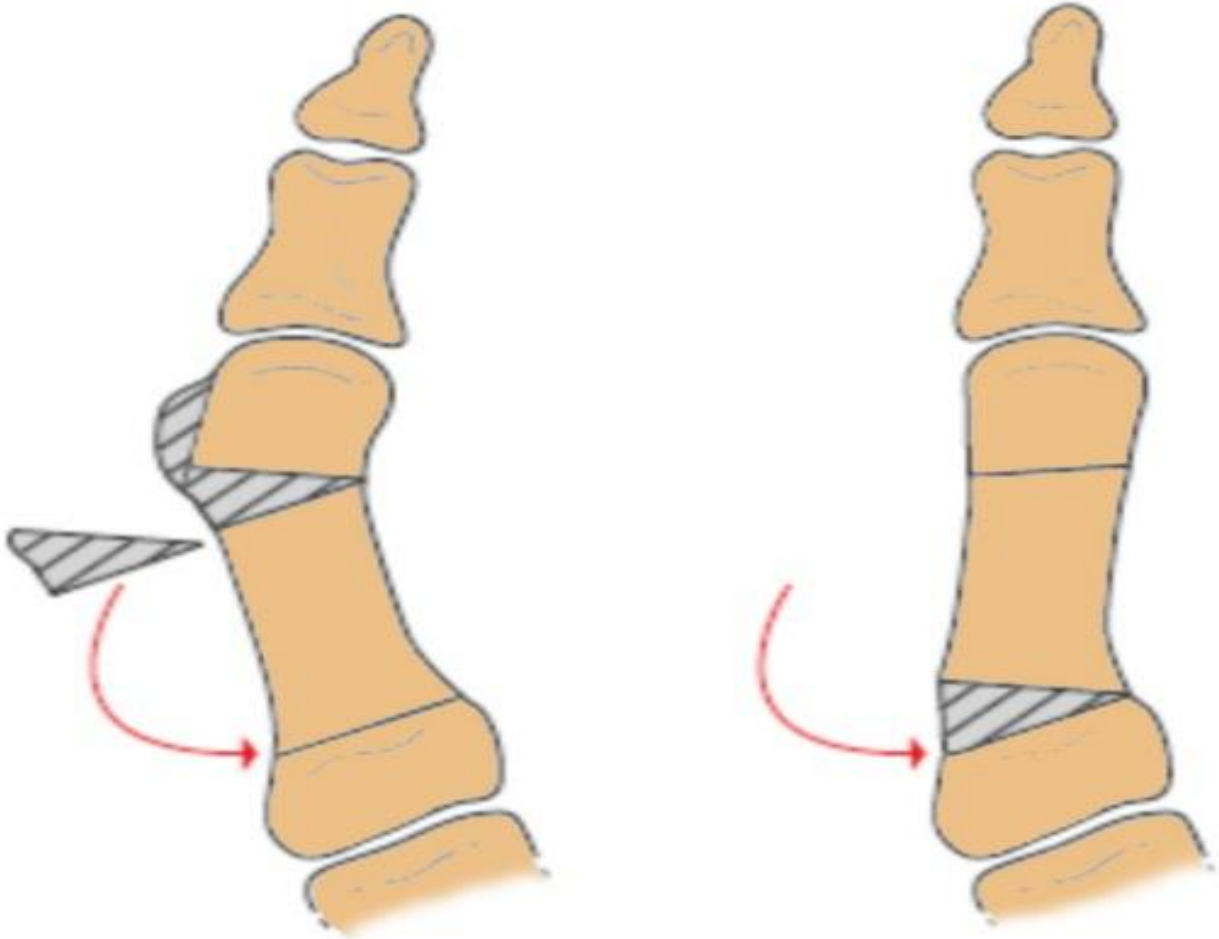

31 Congrès annuel international de la SACOT

24,25 et 26 janvier 2025

Ostéotomies métatarsiennes diaphysaires

LUDLOFF

Correction+++

Stabilité+++

MAU

SCARF

Les gestes sur les rayons latéraux

31 Congrès annuel international de la SACOT

24,25 et 26 janvier 2025

Les gestes sur les rayons latéraux……

Les gestes sur les rayons latéraux……

Gestion post-opératoire

Reprise précoce de la fonction et de l'appui plantigrade

Mobilisation MTP1
Mesures anti-œdème
Glaçage
Rééducation fonctionnelle

Complications

- **Complications de la chirurgie orthopédique et du membre inférieur**

- **Complications par insuffisance technique**

- **La récidive : +++** prévisible ou imprévisible; précoce ou tardive.
N'épargne aucune technique.

- **Le pied inesthétique !!!**

Conclusion

- L'HV = 1er motif de consultation et la plus grande demande thérapeutique.
- Les expressions radio-cliniques sont très variées allant de la douleur qui est le maitre symptôme et qui justifie à lui seul l'indication opératoire, à la gène esthétique qui est réelle notamment chez la population féminine et qui par contre ne devrait pas constituer un argument pour la chirurgie.
- Bien que le traitement de l'HV soit définitivement réglé dans ces options , il demeure difficile dans son choix de la technique parmi les procédures chirurgicales reconnues.

Conclusion…..

- Le respect de certains principes est la clé du succès de cette chirurgie :

1. Opérer les HV symptomatiques, le plus tôt possible.
2. Pas d'indications chirurgicales si plainte purement esthétique.
3. Planification clinique et surtout radiologique préopératoire.
4. Les atteintes des rayons latéraux sont traitées dans le même temps opératoire que le 1er rayon.
5. Favoriser et encourager la reprise fonctionnelle précoce.

Merci pour votre attention